

# ОДЕСЬКИЙ МЕДИЧНИЙ ЖУРНАЛ

3 (161) 2017



ISSN 2226-2008

# ОДЕСЬКИЙ МЕДИЧНИЙ ЖУРНАЛ

ЗАСНОВАНО У 1926 РОЦІ • ПОНОВЛЕНО У 1997 РОЦІ

## *Засновник*

Одеський національний медичний університет

## *Головний редактор*

Академік НАМН України, лауреат Державної премії України,  
доктор медичних наук, професор В. М. ЗАПОРОЖАН

## *Науковий редактор*

Член-кореспондент НАМН України, заслужений діяч науки і техніки  
України, доктор медичних наук, професор В. Й. КРЕСЮН

## *Відповідальний секретар*

Кандидат медичних наук доцент Н. О. РОМАНОВА

## *Редакційна колегія*

М. Л. Аряєв, В. В. Бабієнко, Ю. І. Бажора, В. В. Безруков, І. Ю. Борисюк,  
Г. М. Бутенко, Т. А. Бухтіярова, В. О. Гельмбольдт, Л. С. Годлевський,  
В. В. Годован, М. Я. Головенко, Б. П. Громовик, А. Г. Гулюк, Б. С. Запо-  
рожченко, О. В. Запорожченко, В. Й. Кресюн, О. О. Мардашко, А. Є. По-  
ляков, Я. В. Рожковський, Н. О. Романова, В. О. Ситнікова, О. І. Тихо-  
нов, В. В. Трохимчук, Л. М. Унгурия, О. А. Шандра

## *Редакційна рада*

П.-А. Абрахамссон — Університетська клініка Лундського університету  
(Швеція), С. А. Андронаті — Фізико-хімічний інститут ім. О. В. Богат-  
ського НАН України (Одеса, Україна), І. І. Гук — Віденський універ-  
ситет (Австрія), Я. Жанг — Інститут біомедичних технологій (Хунан,  
Китай), А. Д. Клісарова — Варненський медичний університет (Болга-  
рія), М. П. Ландіні — Болонський університет (Італія), С. Б. Середенін —  
НДІ фармакології ім. В. В. Закусова РАМН (Москва, Росія), Д. Уїтлі —  
Абердінський університет (Велика Британія), Р. Хусс — Мюнхенський  
університет (Німеччина), В. Чупіна — Університет «Овідіус» (Констан-  
ца, Румунія)



# ОДЕСЬКИЙ МЕДИЧНИЙ ЖУРНАЛ

№ 3 (161) 2017

**Адреса редакції:**

65082, Україна, Одеса,  
Валіховський пров., 2

**Телефони:**

(048) 723-74-24, (048) 728-54-58,  
(048) 723-29-63, (048) 719-06-40

**E-mail:**

odmeded@odmu.edu.ua

**Сайт:**

http://journal.odmu.edu.ua

Редактор випуску

**В. М. Попов**

Літературні редактори

і коректори

**А. А. Гречанова**

**І. К. Каневський**

**Р. В. Мерешко**

**О. В. Сидоренко**

**О. В. Титова**

Технічний редактор

**К. М. Цвігун**

Художній редактор

**А. В. Попов**

Комп'ютерний дизайн,  
оригінал-макет

**В. М. Попов**

**А. В. Попов**

Фото на обкладинці:

**А. В. Попов**

**На фото:**

Одеський національний  
академічний театр  
опери та балету

Поліграфічні роботи

**М. Р. Мерешко**

**Л. В. Титова**

Одеський медичний журнал

№ 3 (161) 2017

ISSN 2226-2008

Журнал зареєстровано  
в Міністерстві юстиції України

Свідоцтво про реєстрацію  
КВ № 22730-12630ПР від 12.04.2017

Передплатний індекс 48717

Підписано до друку 16.08.2017.  
Формат 60x84/8. Папір офсетний.  
Обл.-вид. арк. 13,0  
Тираж 300. Зам. 1980.

Видано і надруковано  
Одеським національним  
медичним університетом.

65082, Одеса, Валіховський пров., 2

Свідоцтво ДК № 668 від 13.11.2001

Науково-практичний журнал

Наприкінці вересня нинішнього року в Одесі проходить XI з'їзд військових хірургів і анестезіологів «Актуальні питання надання хірургічної допомоги та анестезіологічного забезпечення в умовах воєнного та мирного часу», який має статус міжнародної науково-практичної конференції. Напередодні з'їзду до редакції нашого журналу надійшло чимало повідомлень з обговорюваної тематики. Нижче друкуємо деякі з них.

## ЗМІСТ CONTENTS



### *Медицина катастроф та військова медицина*

### *Emergency Medicine and Military Medicine*

ЕТАПНІСТЬ НАДАННЯ ХІРУРГІЧНОЇ ДОПОМОГИ  
ПРИ ПОЄДНАНОМУ ТОРАКОАБДОМІНАЛЬНОМУ  
МІННО-ВИБУХОВОМУ ПОРАНЕННІ  
З ВИКОРИСТАННЯМ ТАКТИКИ DAMAGE-КОНТРОЛЮ  
(КЛІНІЧНЕ СПОСТЕРЕЖЕННЯ)

І. П. Хоменко, О. С. Герасименко, Є. В. Цема,  
Г. Г. Макаров, Р. Я. Палиця, І. О. Іщенко

THE SEQUENCE OF SURGICAL CARE FOR COMBINED  
THORACO-ABDOMINAL MINE-EXPLOSIVE INJURY WITH  
USING DAMAGE-CONTROL MANAGEMENT (CASE REPORT)

I. P. Khomenko, O. S. Herasyenko, Ye. V. Tsema,  
G. G. Makarov, R. Ya. Palytsia, I. O. Ishchenko ..... 5

ПЕРЕДОПЕРАЦІЙНА ТРАНСПАПІЛЯРНА ДЕКОМПРЕСІЯ  
ЖОВЧНИХ ШЛЯХІВ У ХВОРИХ З РЕЗЕКТАБЕЛЬНИМИ  
ПУХЛИНАМИ ПЕРІАМПУЛЯРНОЇ ЗОНИ

О. Ю. Усенко, М. Ю. Ничитайло, П. В. Огородник,  
А. Г. Дейниченко, В. І. Коломийцев,  
Ю. О. Хілько, Н. А. Єрмак

PREOPERATIVE TRANSPAPILLAR DECOMPRESSION OF  
THE BILIARY TRACT IN PATIENTS WITH RESECTABLE  
TUMORS OF THE PERIAMPULLAR ZONE

O. Yu. Usenko, M. Yu. Nychytaylo, P. V. Ogorodnik,  
A. G. Deynychenko, V. I. Kolomytsev,  
Yu. O. Khilko, N. A. Yermak ..... 12



Одеса  
Одеський медуніверситет  
2017





ХІРУРГІЧНЕ ЛІКУВАННЯ ВОГНЕПАЛЬНИХ ПОРАНЕНЬ ТОВСТОЇ КИШКИ М. А. Каштальян, І. П. Хоменко, Є. А. Квасневський, Р. В. Єнін, О. О. Шестопалюк SURGICAL TREATMENT OF GUNSHOT WOUNDS OF THE COLON M. A. Kashtalyan, I. P. Khomenko, Ye. A. Kvasnevskyy, R. V. Yenin, O. O. Shestopalyuk.....	15
ДИФЕРЕНЦІЙОВАНА ТАКТИКА НАДАННЯ ТРАВМАТОЛОГІЧНОЇ ДОПОМОГИ ПОРАНЕНИМ З БОЙОВИМИ ТРАВМАМИ КІНЦІВОК НА ЕТАПАХ МЕДИЧНОЇ ЕВАКУАЦІЇ Я. Л. Заруцький, С. О. Король, Є. А. Крешун DIFFERENTIAL MANAGEMENT OF RENDERING TRAUMATOLOGIC CARE TO WOUNDED FROM COMBAT LIMB INJURIES DURING MEDICAL EVACUATION Ya. L. Zarutskyy, S. O. Korol, Ye. A. Kreshun .....	18
КОАГУЛЯЦІЙНА ЗДАТНІСТЬ ТЕМПЕРАТУРНИХ РЕЖИМІВ КОНВЕКЦІЙНО-ІНФРАЧЕРВОНОЇ ТЕРМОХІРУРГІЧНОЇ ТЕХНОЛОГІЇ ПРИ СТВОРЕННІ ГЕМОСТАЗУ РЕЗЕКЦІЙНОЇ ПОВЕРХНІ ПЕЧІНКИ (ЕКСПЕРИМЕНТАЛЬНЕ ДОСЛІДЖЕННЯ) О. Ю. Усенко, О. М. Литвиненко, М. Ю. Ничитайло, О. П. Тернавський, І. М. Савицька COAGULATIVE CAPACITY OF TEMPERATURE REGIMES OF CONVECTION-INFRARED THERMOSURGICAL TECHNOLOGY DURING HAEMOSTASIS OF LIVER RESECTION MARGIN (EXPERIMENTAL STUDY) O. Yu. Usenko, O. M. Lytvynenko, M. Yu. Nychytaylo, O. P. Ternavskiy, I. M. Savitska .....	24
МОЖЛИВОСТІ ЕНДОВІДЕОХІРУРГІЇ В ЛІКУВАННІ ПОРАНЕНЬ І ТРАВМ ЖИВОТА НА ДРУГОМУ РІВНІ МЕДИЧНОЇ ДОПОМОГИ У ЗОНІ ПРОВЕДЕННЯ АНТИТЕРОРИСТИЧНОЇ ОПЕРАЦІЇ І. П. Хоменко, Р. В. Єнін, С. В. Тertiшній POSSIBILITIES OF ENDOVIDEOSURGERY IN THE TREATMENT OF INJURIES AND ABDOMINAL INJURIES AT THE SECOND LEVEL OF MEDICAL CARE IN THE ATO AREA I. P. Khomenko, R. V. Yenin, S. V. Tertyshnyy .....	27
ЛАПАРОСКОПИЧЕСКИЙ ПЕРИТОНЕАЛЬНЫЙ ЛАВАЖ В ЛЕЧЕНИИ ГНОЙНОГО И КАЛОВОГО ПЕРИТОНИТА КАК ОСЛОЖНЕНИЯ ДИВЕРТИКУЛЯРНОЙ БОЛЕЗНИ ТОЛСТОЙ КИШКИ В. Ю. Шаповалов LAPAROSCOPIC PERITONEAL LAVAGE IN TREATMENT OF PURULENT AND FECAL PERITONITIS AS COMPLICATIONS OF THE COLONIC DIVERTICULAR DISEASE V. Yu. Shapovalov .....	31
ХІРУРГІЧНЕ ЛІКУВАННЯ БОЙОВИХ УШКОДЖЕНЬ ЖИВОТА У РАЙОНІ ПРОВЕДЕННЯ АНТИТЕРОРИСТИЧНОЇ ОПЕРАЦІЇ О. С. Герасименко SURGICAL TREATMENT OF COMBAT DAMAGES OF ABDOMEN IN THE AREA OF ANTI-TERRORISTIC OPERATIONS O. S. Gerasymenko .....	34
ДІАГНОСТИЧНІ ТА ХІРУРГІЧНІ АСПЕКТИ ЛІКУВАННЯ ХВОРИХ НА ЖОВЧНОКАМ'ЯНУ ХВОРОБУ, УСКЛАДНЕНУ СИНДРОМОМ МІРІЗІ Б. С. Запорожченко, Д. А. Бондарець, І. Є. Бородаєв, К. П. Кірпічнікова, О. Б. Зубков DIAGNOSTIC AND SURGICAL ASPECTS OF THE TREATMENT OF PATIENTS WITH CHOLELITHIASIS, COMPLICATED BY MIRIZZI SYNDROME B. S. Zaporozhchenko, D. A. Bondarets, I. Ye. Borodayev, K. P. Kirpichnikova, O. B. Zubkov .....	38
«ПРОПЕЛЕР»-ТЕХНІКА ПЛАСТИКИ РОЗПОВСЮДЖЕНИХ РАНОВИХ ДЕФЕКТІВ ДИСТАЛЬНИХ ДІЛЯНОК ГОМІЛКИ І СТОПИ Г. Є. Самойленко, П. Г. Кондратенко THE "PROPELLER"-TECHNIQUE OF THE DISTAL LEG AND FOOT WOUNDS PLASTY G. Ye. Samoilenko, P. G. Kondratenko .....	42



<p>ВАКУУМНІ ПОВ'ЯЗКИ У ХІРУРГІЧНОМУ ЛІКУВАННІ ПОРАНЕНИХ З ВЕЛИКИМИ ДЕФЕКТАМИ М'ЯКИХ ТКАНИН Я. Л. Заруцький, С. А. Асланян, А. О. Компанієць</p> <p>VACUUM DRESSINGS IN THE SURGICAL TREATMENT OF THE INJURED WITH WIDE SOFT TISSUE DEFECTS Ya. L. Zarutskyu, S. A. Aslanyan, A. O. Kompaniets .....</p>	47
<p>СУЧАСНИЙ АЛГОРИТМ ХІРУРГІЧНОГО ЛІКУВАННЯ ХВОРИХ НА ГОСТРИЙ НЕКРОТИЧНИЙ ПАНКРЕАТИТ І. В. Хомяк, О. В. Ротар, І. С. Терешкевич, В. І. Ротар, А. І. Хомяк</p> <p>MODERN ALGORITHMS OF SURGICAL TREATMENT OF PATIENTS WITH ACUTE NECROTIC PANCREATITIS I. V. Khomyak, O. V. Rotar, I. S. Tereshkevich, V. I. Rotar, A. I. Khomyak .....</p>	52
<p>ОСОБЛИВОСТІ ЛІКУВАННЯ ВОГНЕПАЛЬНИХ ОСКОЛКОВИХ ПЕРЕЛОМІВ КІНЦІВОК НА РАНЬОМУ ГОСПІТАЛЬНОМУ ЕТАПІ А. К. Рушай, В. В. Скіба, Н. А. Борзих, В. В. Козлов, А. М. Гриб</p> <p>FEATURES OF THE TREATMENT OF THE COMMINUTED GUNSHOT FRACTURES OF THE EXTREMITIES AT AN EARLY HOSPITAL STAGE A. K. Rushay, V. V. Skiba, N. A. Borzikh, V. V. Kozlov, A. M. Grib .....</p>	56
<p>ОГЛЯД ОСНОВНИХ І ЗАГАЛЬНИХ ПРИНЦИПІВ НАДАННЯ ДОПОМОГИ ХВОРИМ З ПОЛІТРАВМОЮ В. В. Ганжий, П. Ю. Танцура, І. П. Колеснік, Ю. О. Тамілін, С. О. Терещенко, О. В. Аносов</p> <p>OVERVIEW OF FUNDAMENTAL PRINCIPLES TO ASSIST PATIENTS WITH POLYTRAUMA V. V. Ganzhy, P. Yu. Tantsura, I. P. Kolesnik, Yu. O. Tamilin, S. O. Tereshchenko, O. V. Anosov .....</p>	60
<p>БАКТЕРІОФАГОЛІПОСОМАЛЬНА ТЕРАПІЯ В КОМПЛЕКСНОМУ ЛІКУВАННІ ГНІЙНИХ РАН У ХВОРИХ НА АЛЕРГІЮ ДО АНТИБІОТИКІВ О. В. Лігоненко, І. І. Дігтяр, Д. М. Іващенко, А. Б. Зубаха, І. О. Чорна, І. А. Шумейко, О. В. Стороженко, Л. І. Горб</p> <p>BACTERIORHAGE-LIPOSOMAL THERAPY IN COMPLEX TREATMENT OF PURULENT WOUNDS IN PATIENTS WITH ANTIBIOTIC ALLERGY O. V. Ligonenko, I. I. Digtyar, D. M. Ivashchenko, A. B. Zubakha, I. O. Chorna, I. A. Shumeyko, O. V. Storozhenko, L. I. Gorb .....</p>	64
<p>ЗАСТОСУВАННЯ ІНТЕРВЕНЦІЙНОЇ СОНОГРАФІЇ В ДІАГНОСТИЦІ ТА ЛІКУВАННІ ОБМЕЖЕНИХ ГНІЙНО-ДЕСТРУКТИВНИХ УСКЛАДНЕНЬ БОЙОВОЇ ХІРУРГІЧНОЇ ТРАВМИ ПІД ЧАС АНТИТЕРОРИСТИЧНОЇ ОПЕРАЦІЇ Е. В. Світличний, К. Р. Мурадян, О. А. Нетребко</p> <p>APPLYING INTERVENTIONAL SONOGRAPHY IN DIAGNOSTICS AND TREATMENT OF LIMITED PURULENT DESTRUCTIVE COMPLICATIONS OF COMBAT SURGICAL TRAUMAS DURING ATO E. V. Svetlichniy, K. R. Muradian, O. A. Netrebko .....</p>	69
<p>ПОЛІРЕЗИСТЕНТНИЙ ШТАМ <i>PSEUDOMONAS AERUGINOSA</i> ЯК ЧИННИК ХІРУРГІЧНОЇ ІНФЕКЦІЇ, ШЛЯХИ ПОДОЛАННЯ ПРОБЛЕМИ В. В. Ващук, Т. П. Кирик, М. І. Кушнірчук, М. О. Головач</p> <p>MULTIRESISTANT STRAIN OF <i>PSEUDOMONAS AERUGINOSA</i> AS A FACTOR OF SURGICAL INFECTIONS, WAYS TO OVERCOME THE PROBLEM V. V. Vashchuk, T. P. Kirik, M. I. Kushnirchuk, M. O. Golovach .....</p>	73
<p>ПРОГНОЗОВАНА ТАКТИКА ХІРУРГІЧНОГО ЛІКУВАННЯ НЕСТАБІЛЬНИХ УШКОДЖЕНЬ ТАЗА ПРИ ПОЛІТРАВМІ М. Л. Анкін, Я. Л. Заруцький, В. В. Бурлука, В. М. Дорош, О. В. Пастушков, В. А. Яловенко, О. Я. Мусенко</p> <p>FORECAST MANAGEMENT OF SURGICAL TREATMENT OF UNSTABLE DAMAGES OF PELVIS AT POLYTRAUMA M. L. Ankin, Ya. L. Zarutskyu, V. V. Burluka, V. M. Dorosh, O. V. Pastushkov, V. A. Yalovenko, O. Ya. Musenko .....</p>	78





«ОДЕСЬКИЙ МЕДИЧНИЙ ЖУРНАЛ». ВІДОМОСТІ ПРО ВИДАННЯ .....	83
ПРАВИЛА ПІДГОТОВКИ СТАТЕЙ ДО «ОДЕСЬКОГО МЕДИЧНОГО ЖУРНАЛУ» .....	83
ПОРЯДОК РЕЦЕНЗУВАННЯ РУКОПИСІВ НАУКОВИХ СТАТЕЙ, ЯКІ НАДХОДЯТЬ ДЛЯ ПУБЛІКАЦІЇ В РЕДАКЦІЮ «ОДЕСЬКОГО МЕДИЧНОГО ЖУРНАЛУ» .....	85



“ODES’KIJ MEDIČNIJ ŽURNAL” (“THE ODESSA MEDICAL JOURNAL”). INFORMATION ABOUT EDITION .....	86
THE MANUAL OF ARTICLE STYLE FOR “ODES’KIJ MEDIČNIJ ŽURNAL” (“THE ODESSA MEDICAL JOURNAL”) .....	86
MANUSCRIPTS REVIEWING ORDER .....	88

## **ДО ВІДОМА АВТОРІВ**

Публікація матеріалів у «Одеському медичному журналі» і журналі «Досягнення біології та медицини», які видаються Одеським національним медичним університетом, платна. Оплата здійснюється після рецензування статей і схвалення їх до друку, про що авторів повідомляють додатково.

**З питань сплати за публікацію статей та довідок про їх надходження й опрацювання просимо звертатися до Віри Григорівни Ліхачової за тел. +38 (048) 728-54-58 (р.), +38 (097) 977-23-31 (м.), e-mail: vera@odmu.edu.ua.**

Копію квитанції про сплату слід надсилати поштою на адресу: Одеський національний медичний університет, редакція журналу (назва журналу), Валіховський пров., 2, м. Одеса, 65082 — або передавати на факс +38 (048) 723-22-15 для В. Г. Ліхачової.

**До відома авторів! Наказом МОН України № 515 від 16 травня 2016 р. «Одеський медичний журнал» включено до переліку видань, у яких можуть публікуватися основні результати дисертаційних робіт з медицини та біології.**

Друкується за рішенням Вченої ради Одеського національного медичного університету  
Протокол № 10 від 25.05.2017 р.

Odes’kij medičnij žurnal [Text] : science and practice journal /  
founders the Ministry of Health of Ukraine, the Odessa National  
Medical University. – 1997 ; Odessa : ONMedU, 2017  
2017 N 3 (161). – 300 copies  
ISSN 2226-2008

© Одеський національний медичний університет, 2017





УДК 611.36:616-001.33:616.72-001.4-001.5:616-079.61

І. П. Хоменко<sup>1</sup>, О. С. Герасименко<sup>2</sup>, Є. В. Цема<sup>1, 3</sup>,  
Г. Г. Макаров<sup>1</sup>, Р. Я. Палиця<sup>1</sup>, І. О. Іщенко<sup>1</sup>

## ЕТАПНІСТЬ НАДАННЯ ХІРУРГІЧНОЇ ДОПОМОГИ ПРИ ПОЄДНАНОМУ ТОРАКОАБДОМІНАЛЬНОМУ МІННО-ВИБУХОВОМУ ПОРАНЕННІ З ВИКОРИСТАННЯМ ТАКТИКИ DAMAGE-КОНТРОЛЮ (КЛІНІЧНЕ СПОСТЕРЕЖЕННЯ)

<sup>1</sup> Національний військово-медичний клінічний центр  
Міністерства оборони України, Київ, Україна,

<sup>2</sup> Військово-медичний клінічний центр Південного регіону  
Міністерства оборони України, Одеса, Україна,

<sup>3</sup> Національний медичний університет  
Міністерства охорони здоров'я України, Київ, Україна

УДК 611.36:616-001.33:616.72-001.4-001.5:616-079.61

І. П. Хоменко<sup>1</sup>, О. С. Герасименко<sup>2</sup>, Є. В. Цема<sup>1, 3</sup>, Г. Г. Макаров<sup>1</sup>, Р. Я. Палиця<sup>1</sup>,  
І. А. Іщенко<sup>1</sup>

ЭТАПНОСТЬ ОКАЗАНИЯ ХИРУРГИЧЕСКОЙ ПОМОЩИ ПРИ СОЧЕТАННОМ ТОРАКОАБДО-  
МИНАЛЬНОМ МИННО-ВЗРЫВНОМ РАНЕНИИ С ПРИМЕНЕНИЕМ ТАКТИКИ DAMAGE-КОНТ-  
РОЛЯ (КЛИНИЧЕСКОЕ НАБЛЮДЕНИЕ)

<sup>1</sup> Національний військово-медичний клінічний центр Міністерства оборони України,  
Київ, Україна,

<sup>2</sup> Військово-медичний клінічний центр Южного регіону Міністерства оборони Укра-  
їни, Одеса, Україна,

<sup>3</sup> Національний медичний університет Міністерства охорони здоров'я України, Київ,  
Україна

Проанализирован случай успешного многоуровневого лечения сочетанного торакоабдоминального ранения с использованием тактики "damage control". Слепое проникающее осколочное ранение грудной клетки привело к разрыву S<sub>3-6</sub> печени по механизму гидродинамического удара. На II уровне медицинской помощи разрывы печени ликвидированы путем их повторных ушиваний с оментопексией. Посттравматический период протекал со чередой осложнений: несостоятельность швов печени, желчеистечение, аррозивное кровотечение из правой печеночной артерии, необратимая ишемия S<sub>5,6</sub> печени. Осложнения поэтапно ликвидированы на IV уровне медицинской помощи путем транспилярного стентирования холедоха, наложения сосудистого шва и резекции S<sub>5,6</sub> печени. Лечение тяжелых минно-взрывных торакоабдоминальных ранений должно основываться на применении тактики "damage control" на всех уровнях оказания медицинской помощи, четком понимании стадийности течения травматической болезни и ожидаемых осложнений.

**Ключевые слова:** сочетанное торакоабдоминальное ранение, минно-взрывное ранение, уровни медицинской помощи, боевой конфликт на Востоке Украины.



**THE SEQUENCE OF SURGICAL CARE FOR COMBINED THORACO-ABDOMINAL MINE-EXPLOSIVE INJURY WITH USING DAMAGE-CONTROL MANAGEMENT (CASE REPORT)**<sup>1</sup> The National Military Medical Clinical Center Ministry of Defence of Ukraine, Kyiv, Ukraine,<sup>2</sup> The Military Medical Clinical Center of the South Region, Kyiv, Ukraine,<sup>3</sup> The National Medical University of Ministry of Health of Ukraine, Kyiv, Ukraine

**Introduction.** There is analyzed a clinical case of successful multi-level treatment of the combined gunshot wound of liver with the mechanism of hydrodynamic shock using “damage control” management.

**Materials and methods.** The patient experienced a combined thoraco-abdominal injury as a result of warfare on the east of Ukraine. The blind fragmental penetrating trauma of the chest cavity led to the rupture of the right dome of diaphragm and liver (S<sub>3</sub>–S<sub>6</sub>) by the mechanism of hydrodynamic kick (fragments of the wreckage and input/output openings in the abdominal cavity were not found).

**Results.** The “damage control” management was implemented as follows. On the second level of medical care the rupture of the liver parenchyma eliminated by repeated firmwares with omentopexy. The post-traumatic period proceeded with the several consecutive complications: cutting the liver sutures, the arrosive bleeding from the right hepatic artery and the irreversible ischemia of the liver S<sub>5</sub>–S<sub>6</sub>. These complications were liquidated gradually on the IV level of medical care by the transpupillary choledochal stenting, vascular suture and the imposition of a typical anatomical resection of liver S<sub>5-6</sub>.

**Conclusion.** Successful treatment of patients with the severe fragmental gunshot thoraco-abdominal injuries should be based on a clear understanding of the stages of traumatic disease and expected complications of parallel conducting medical evacuation, using “damage control” management at all levels of medical care.

**Key words:** combined thoraco-abdominal injury, mine-explosive wound, damage-control management, levels of the medical care, warfare on the East of Ukraine.

## Вступ

У зв'язку з наявністю бойового конфлікту на Сході України останніми роками все більшої актуальності набуває проблема лікування пацієнтів із вогнепальними пораненнями в результаті мінометних обстрілів та обстрілів реактивною артилерією. До найбільш тяжких поранень належать множинні торакоабдомінальні осколкові поранення з вогнепальними ураженнями внутрішніх органів [1; 2, 5–7]. Важливими елементами у досягненні успішного результату лікування таких пацієнтів є злагоджена робота сортувально-евакуаційного забезпечення поранених, розуміння фазності перебігу травматичної хвороби та можливість застосування сучасних хірургічних технологій на всіх етапах надання медичної допомоги постраждалим [3; 4].

Тяжкопораненим під час бойового конфлікту на Сході України надається багаторівнева медична допомога, яка включає догоспітальний та госпітальний етапи лікування (рис. 1). На догоспітальному етапі поранені отримують першу медичну та долікарську допомогу (базовий рівень) та першу лікарську допомогу (I рівень). Перша медична допомога надається на місці поранення в порядку само- та взаємодопомоги, після чого пораненого евакуюють санітарним транспортом до найближчого місця надання кваліфікованої медичної допомоги. Якщо неможливо здійснити евакуацію на етапі квалі-

фікованої медичної допомоги протягом 1 год (принцип «золотої години»), пораненим надається перша лікарська допомога на розгорнутих стабілізаційних пунктах, де працюють лікарі-фахівці з невідкладних станів. Долікарська допомога надається середнім медичним персоналом під час евакуаційних заходів [3–5].

Госпітальний етап надання медичної допомоги пораненим у зоні проведення антитерористичної операції (АТО) включає II, III, IV та V рівні надання медичної допомоги. Кваліфікована хірургічна допомога (II рівень) надається у міських і районних лікарнях, у яких знаходяться групи підсилення із військових лікарів, а також у розгорнутих військових мобільних госпіталях. Зазначені лікувальні заклади розгорнуті в мінімально-допустимій близькості до лінії зіткнення, що сприяє реалізації принципу «золотої години» у 80 % поранених. Останнім часом на цьому рівні запроваджено надання елементів спеціалізованої хірургічної допомоги завдяки оснащенню відповідних підрозділів лапароскопічним устаткуванням. На етап кваліфікованої медичної допомоги поранений потрапляє, як правило, протягом 60 хв після ураження.

Спеціалізована хірургічна допомога (III рівень) надається в одному з трьох прифронтових багатопрофільних лікувальних закладах: військово-медичний клінічний центр Північного регіону (Харків), Дніпропетровський військовий госпіталь (Дніпро), обласна клінічна лікарня імені І. І. Мечникова (Дніпро). Строки евакуації на





**Схема лікувально-евакуаційних заходів у Збройних Силах України  
під час антитерористичної операції (2014–2016)**

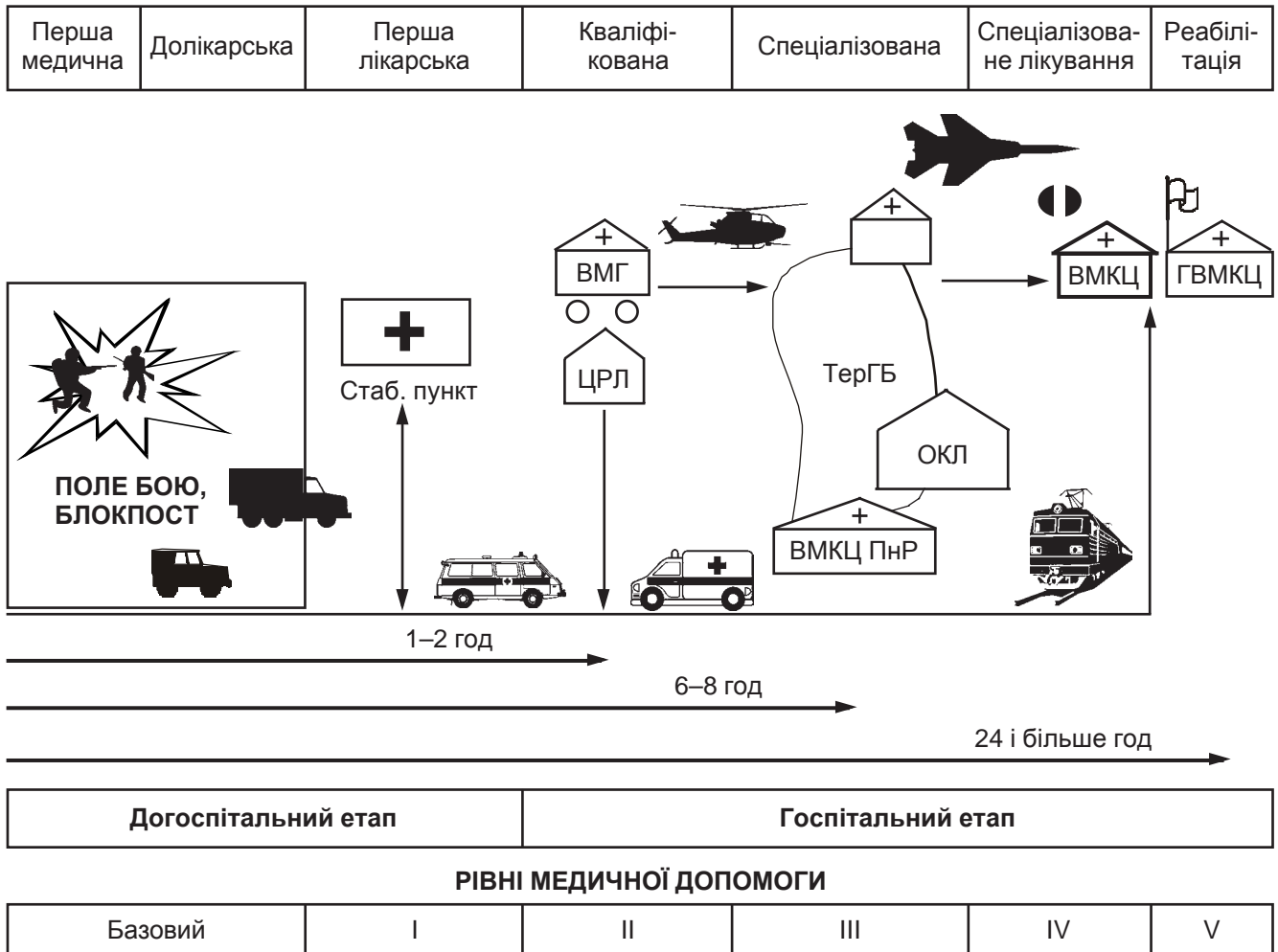


Рис. 1. Рівні надання медичної допомоги в зоні бойового конфлікту на Сході України

III рівень надання медичної допомоги не повинні перевищувати 6–8 год при пораненнях голови та очей, усі інші постраждалі евакуюються після стабілізації загального стану. Евакуація на цей рівень здійснюється автотранспортом (реанімобіль), залізничним (потяг “InterCity”) й авіаційним транспортом (гелікоптер).

На IV рівні медичної допомоги передбачається надання пораненим вичерпного переліку спеціалізованої медичної допомоги з використанням високотехнологічного устаткування. Цей рівень медичної допомоги надається у національному (Київ) або регіональних військово-медичних клінічних центрах (Вінниця, Одеса, Львів), куди постраждалі евакуюються авіатранспортом.

На V рівні медичної допомоги проводяться реабілітаційні заходи у профільних військових і цивільних лікувально-профілактичних закладах.

Перебіг травматичної хвороби характеризується певною фазністю розвитку патологічних процесів у організмі людини, від якої залежить

вибір тактики лікування та прогнозування можливого виникнення життєво-небезпечних ускладнень травматичної хвороби та попередньо виконаних хірургічних втручань. Важливу роль у досягненні позитивних результатів лікування при тяжких вогнепальних пораненнях відіграють наявність і доступність на етапі спеціалізованої хірургічної допомоги сучасного високотехнологічного устаткування: відеоендоскопічних стійок (лапароскопія, торакокопія, артроскопія), систем для VAC-терапії, обладнання для ендоскопічних транспапільярних втручань тощо [1; 4; 6].

У наведеному клінічному випадку продемонстрована злагоджена етапність надання відповідних рівнів хірургічної допомоги та лікувально-евакуаційних заходів із застосуванням тактики “damage control”.

**Клінічне спостереження**

Військовослужбовець Ж., 22 роки, під час бойових дій у зоні проведення АТО (н. п. Красногорівка) 16.12.2016 р. близько 23:45 дістав



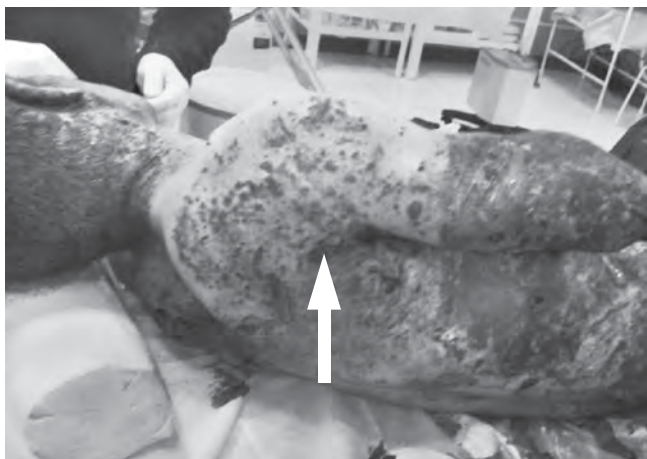

Рис. 2. Вигляд пораненого після отримання мінно-вибухової травми. Стрілкою вказано вхідний отвір проникного торакоабдомінального поранення

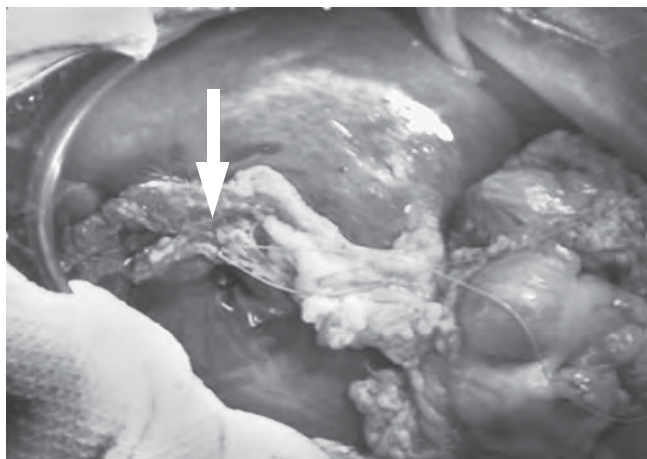

Рис. 3. Ушивання гідродинамічного розриву печінки з оментопексією (2-га доба після проникного торакоабдомінального мінно-вибухового поранення)

вогнепальне багатотламкове поєднане торакоабдомінальне поранення в результаті артилерійського обстрілу. Характер поранення: вогнепальне сліпе уламкове проникне поранення грудної клітки справа (рис. 2); правобічний гемопневмоторакс; вогнепальний перелом V–VII ребр справа; розрив правого купола діафрагми і паренхіми правої та лівої часток печінки за типом «гідродинамічного удару»; гемоперитонеум; множинні сліпі вогнепальні осколкові поранення м'яких тканин голови, грудної клітки, черевної стінки, верхніх і нижніх кінцівок.

*Перша медична допомога (базовий рівень)* була надана на місці поранення у порядку взаємодопомоги. Накладені асептичні пов'язки, внутрішньом'язово введено аналгетик. З місця отримання поранення пацієнт невідкладно був евакуйований санітарним транспортом на етап надання кваліфікованої хірургічної допомоги. Оскільки евакуаційні заходи тривали менше 60 хв (принцип «золотої години»), поранений був евакуйований відразу на II рівень надання медичної допомоги.

*Кваліфікована хірургічна допомога (II рівень)* пораненому була надана у 66-му військово-медичному госпіталі, де за життєвими показаннями постраждалому було виконано невідкладні заходи кваліфікованої хірургічної допомоги: торакоцентез, дренажування правої плевральної порожнини з приводу правобічного гемопневмотораксу; первинна хірургічна обробка вогнепальних ран. Під час проведення лапароцентезу у черевній порожнині виявлено геморагічний вміст — виконана лапаротомія. Під час ревізії органів черевної порожнини виявлено розрив правого купола діафрагми, розриви 3, 4, 5 та 6-го сегментів печінки за типом «гідродинамічного удару» (вхідних/вихідних отворів та уламків снарядів у черевній порожнині, за даними

комп'ютерної томографії органів черевної порожнини, не виявлено). Зважаючи на тяжкість стану хворого, зумовленого перебігом травматичної хвороби та масивною крововтратою, виконано мінімальний обсяг заходів кваліфікованої медичної допомоги: ушивання вогнепальних ран печінки, дренажування черевної порожнини, первинну хірургічну обробку вогнепальних ран кінцівок.

Ранній післяопераційний період ускладнився виділенням жовчі та свіжої крові дренажною трубкою з плевральної порожнини, з приводу чого 18.12.2016 р. виконана релапаротомія. Інтраопераційно виявлено часткове прорізання швів від ушивання поранень печінки, ознаки ішемії S<sub>5,6</sub> печінки. Виконано коагуляційний гемостаз з паренхіми печінки та повторне ушивання ран печінки з оментопексією. Під час подальшої ревізії виявлено додатковий надрив печінки в ділянці ложа жовчного міхура — виконано холецистектомію, ушивання надриву, дренажування черевної порожнини. Враховуючи сумнівну життєздатність S<sub>5,6</sub> печінки, постало питання щодо доцільності резекції ішемізованих сегментів печінки. Виходячи з принципів “damage control” у зв'язку з вкрай тяжким станом пораненого (гемодинаміка підтримувалася великими дозами симпатоміметиків) вирішено обмежитися мінімальним обсягом оперативного втручання — припиненням кровотечі шляхом ушивання ділянок розривів печінки з оментопексією (рис. 3), дренажуванням черевної порожнини.

*Спеціалізована хірургічна допомога (III рівень)*. Для подальшого лікування 18.12.2016 р. поранений санітарним транспортом переведений до Обласної клінічної лікарні імені І. І. Мечникова (Дніпро), де отримував інфузійну, антибактеріальну (ауротаз, дорібакс, аміцил), симптоматичну терапію, проводилися профілакти-

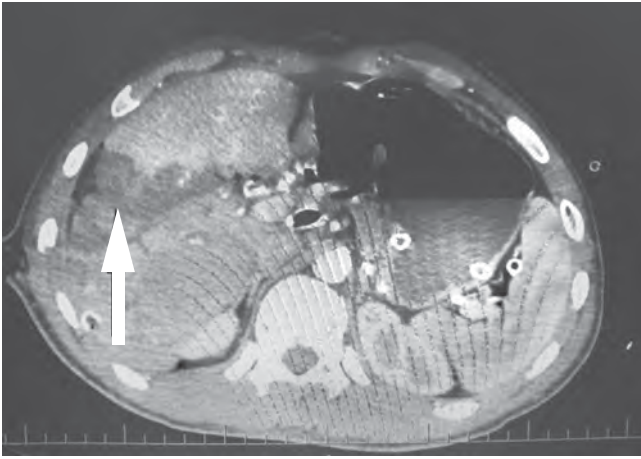


Рис. 4. Комп'ютерна томографія печінки пораненого на 14-й день після мінно-вибухового поранення. Зона ішемічного ураження паренхіми печінки вказана стрілкою

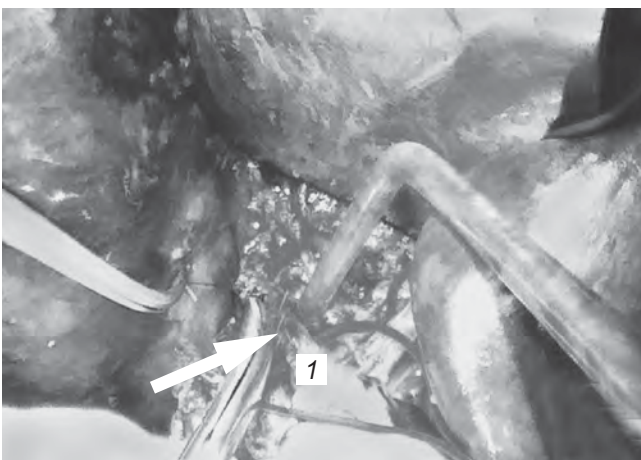
ка тромбоемболічних ускладнень, щоденні перев'язки.

Спеціалізована хірургічна допомога (IV рівень). Поранений 21.12.2016 р. авіатранспортом доставлений до Національного військово-медичного клінічного центру МО України (Київ), у тяжкому стані розміщений у відділенні реанімації та інтенсивної терапії для хірургічних хворих. Загальний стан хворого тяжкий, зумовлений перебігом третього періоду травматичної хвороби. Дренажем із підпечінкового простору щодня фіксувався дебіт виділення жовчі в об'ємі до 300 мл. Вирішено, що однією з причин продовження жовчовиділення з місця ушивання вогнепального поранення печінки може бути наявність внутрішньопечінкової біліарної гіпертензії як результат післятравматичного набряку паренхіми печінки. З метою декомпресії бі-

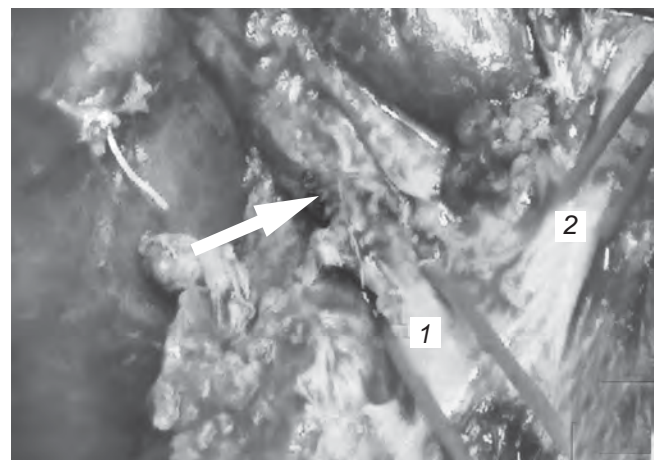
ліарної гіпертензії 22.12.2016 р. (6-й день після поранення) пацієнту виконано транспапілярне втручання в обсязі: ендоскопічної ретроградної холецистопанкреатографії, ендоскопічної папілосфінктеротомії, стентування загальної жовчної протоки, за зв'язкою Трейтца встановлено зонд для ентерального харчування. Виконання ендоскопічної декомпресії жовчних проток мало позитивний ефект у вигляді поступового зменшення жовчовиділення з підпечінкового простору з 300 мл до 50 мл на добу.

Враховуючи раніше виявлені ознаки ішемії травмованих ділянок печінки, хворому проводилися контрольні комп'ютерні томографії печінки, за результатами яких у пацієнта зберігалася зона ішемічного ураження паренхіми печінки (рис. 4). З метою запобігання некрозу й абсцедуванню уражених сегментів печінки пацієнта готували для проведення резекції печінки. Проте 01.01.2017 р. (16-й день після поранення) у пацієнта виникла клініка внутрішньочеревної кровотечі. При екстреній лапаротомії виявлено арозійний дефект стінки правої печінкової артерії (рис. 5, а) внаслідок арозії стінки судини жовчу та хронічним запальним процесом. Накладено судинний шов на ділянку арозійного дефекту — досягнуто стійкого гемостазу (рис. 5, б).

При подальшій ревізії місць ушивання вогнепальних поранень печінки виявлені післяопераційні рани, вкриті фібриновими нашаруваннями, відмічено часткову неспроможність раніше накладених швів, ознаки жовчовиділення, тканини  $S_{5,6}$  печінки мали виражені ішемічні зміни з відповідною вогнищевою зміною консистенції паренхіми печінки за типом розм'якшен-



а

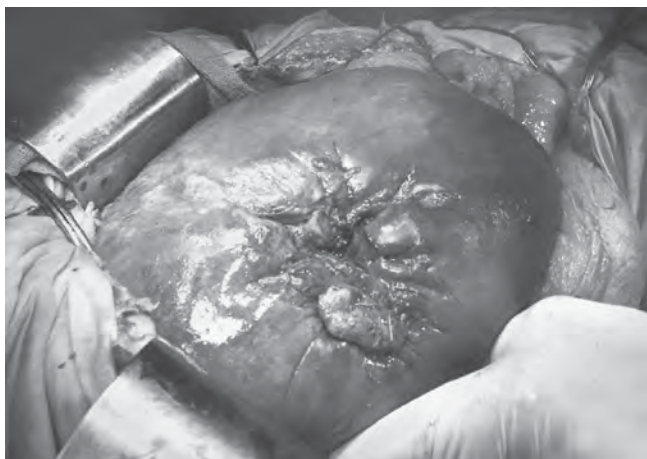

б

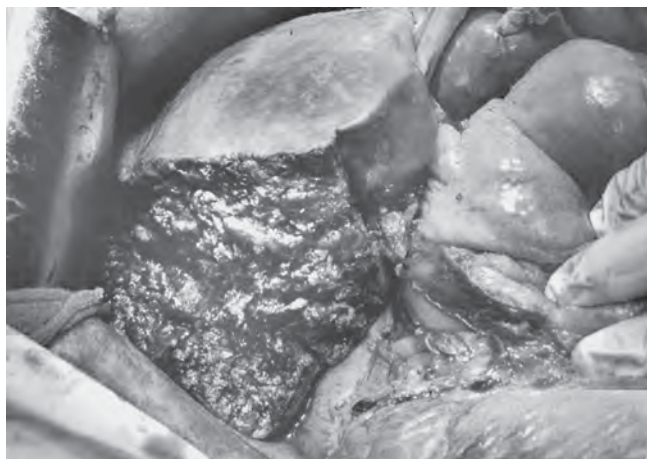
Рис. 5. Ушивання арозійного дефекту правої печінкової артерії: а — ділянка арозійного дефекту (вказана стрілкою) правої печінкової артерії, під судину заведено турнікет (1); б — досягнутий гемостаз після ушивання правої печінкової артерії (лінія швів вказана стрілкою). Права (1) і ліва (2) печінкові артерії на турнікетах







а



б

Рис. 6. Печінка постраждалого на 16-й день після вогнепального поранення: а — стан після ушивання вогнепальних ран печінки (17.12.2016 р.) та повторного ушивання ран печінки з оментопексією з приводу неспроможності швів (18.12.2016 р.); б — вигляд печінки після резекції 5-го та 6-го сегментів у межах здорових тканин (01.01.2017 р.)

ня (рис. 6, а). З метою профілактики подальшого виділення жовчі та неспроможності сформованого судинного шва вирішено виконати анатомічну резекцію 5-го та 6-го сегментів печінки (рис. 6, б). Враховуючи критичний стан пацієнта і керуючись принципом “damage control”, оперативне втручання припинили на 2 год, проведена гемотрансфузія, стабілізовано гемодинаміку, операційна бригада укомплектована гепатохірургами (оперативне втручання виконувалося в новорічну ніч). У зв’язку з наявністю необоротних змін у ділянках печінки після повторних ушивань її вогнепальних поранень, при досягненні стабілізації показників гемодинаміки пацієнту виконано анатомічну резекцію  $S_{5,6}$  печінки в межах життєздатних тканин. Загалом у зв’язку з епізодом внутрішньочеревної кровотечі пораненому проведено гемотрансфузію 11 доз одноступінної еритроцитарної маси. Післяопераційний період перебігав гладко, на 9-й день після останньої операції хворого переведено до профільного відділення.

Разом із виконанням торакальних й абдомінальних хірургічних втручань пацієнту проводилися повторні хірургічні обробки множинних уламкових поранень м’яких тканин голови, грудної клітки, черевної стінки, верхніх і нижніх кінцівок. Найбільшого травматичного ушкодження зазнали масиви м’яких тканин правої нижньої кінцівки, тому для їх лікування використовувалися VAC-системи з їх перемонтажем один раз на 3–4 дні (рис. 7, а, б). Подальший післятравматичний та післяопераційний періоди перебігали гладко, післяопераційні рани загоїлися без ускладнень, зняті шви. Хворий у задовільному стані виписаний зі стаціонару на 49-ту добу після отримання вогнепально-

го багатоуламкового поранення (рис. 7, в). Рішенням військово-лікарської комісії пораненому надано 45 календарних днів для проведення реабілітаційних заходів (V рівень) перед продовженням виконання обов’язків військової служби.

### Висновки

1. Лікування поранених з важкими вогнепальними проникними пораненнями має ґрунтуватися на чіткому розумінні стадій перебігу травматичної хвороби й очікуваних ускладнень з паралельним проведенням лікувально-евакуаційних заходів, застосуванням тактики “damage control” на всіх рівнях надання медичної допомоги та залученням усіх можливостей сучасних хірургічних технологій.

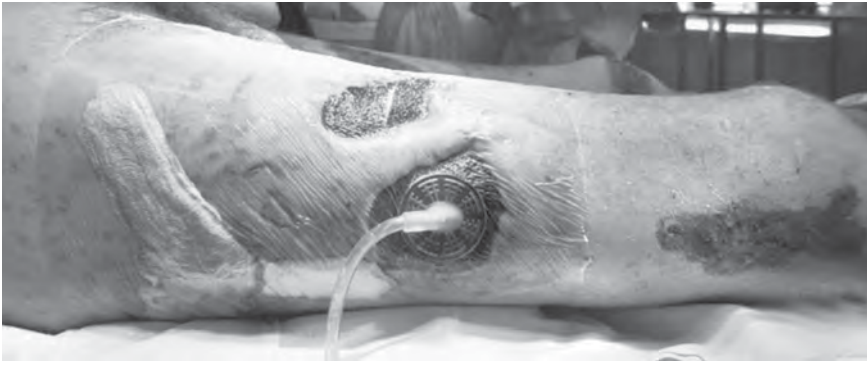2. В умовах використання високоенергетичної реактивної артилерії вогнепальні ураження печінки можуть траплятися не лише внаслідок уламкового поранення, а й за механізмом гідродинамічного удару.

3. Третій період травматичної хвороби при тяжкому поєднаному вогнепальному пораненні печінки може супроводжуватися цілою низкою життєво-небезпечних відстрочених ускладнень, які зумовлені частковою неспроможністю швів після ушивання вогнепального поранення печінки, жовчовиділенням й арозією жовчю печінкових судин.

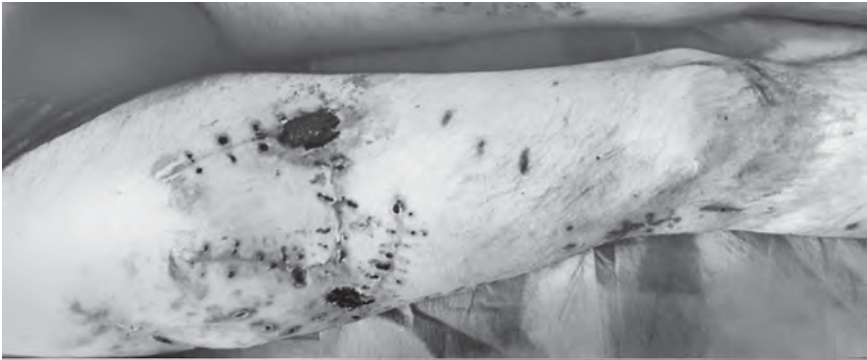
4. Жовчовиділення з ран після вогнепального поранення печінки може бути ефективно усунуте шляхом ендоскопічної транспапільярної декompресії жовчних шляхів.

5. Ефективним остаточним методом припинення відстроченої арозивної кровотечі з печінкових артерій при вогнепальних пораненнях

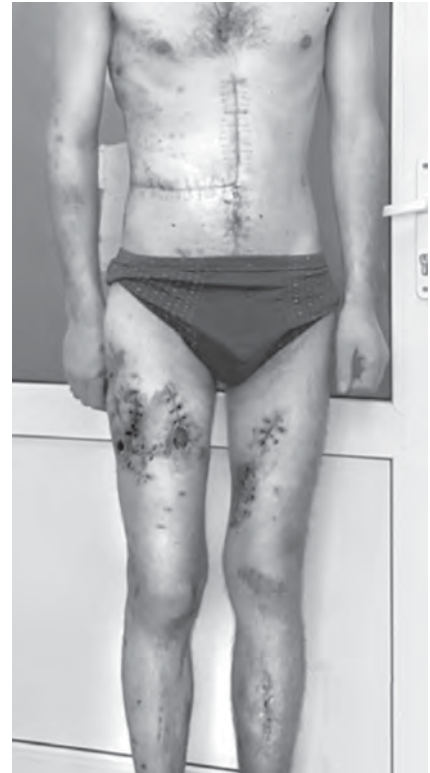



а



б



в

Рис. 7. Динаміка загоювання поранень м'яких тканин кінцівок: а — вигляд осколкових поранень правого стегна з встановленою VAC-системою на 21-шу добу після поранення; б — вигляд правого стегна на 49-ту добу після множинних осколкових поранень; в — пацієнт Ж., 1995 р. н. при виписуванні зі стаціонару на 49-ту добу після вогнепального поранення

може бути ушивання арозійного дефекту судини з резекційним усуненням джерела арозії (жовчовиділення).

#### ЛІТЕРАТУРА

1. *Surgical outcomes of a civil war in a neighbouring country* / S. Akkucuk, A. Aydogan, I. Yetim [et al.] // *J R Army Med Corps.* – 2016. – Vol. 162, N 4. – P. 256–260.
2. *Bodalal Z.* Gunshot injuries in Benghazi-Libya in 2011: the Libyan conflict and beyond / Z. Bodalal, S. Mansor // *Surgeon.* – 2013. – Vol. 11, N 5. – P. 258–263.
3. *Holt E.* Health care collapsing amid fighting in east Ukraine / E. Holt // *Lancet.* – 2015. – Vol. 385, N 7. – P. 494.
4. *Rozin Y. A.* Early specialized surgical care for gunshot wounds of major vessels in Donbas / Y. A. Rozin, A. A. Ivanenko // *Angiol Sosud Khir.* – 2016. – Vol. 22, N 2. – P. 156–160.
5. *The nature and extent of war injuries sustained by combat specialty personnel killed and wounded in Afghanistan and Iraq, 2003-2011* / A. J. Schoenfeld, J.C. Dunn, J. O. Bader, P.J. Jr. Belmont // *J Trauma Acute Care Surg.* – 2013. – Vol. 75, N 2. – P. 287–291.
6. *Injury patterns of soldiers in the second Lebanon war* / D. Schwartz, E. Glassberg, R. Nadler [et al.] // *J Trauma Acute Care Surg.* – 2014. – Vol. 76, N 1. – P. 160–166.
7. *Tsema Ie.* Analysis of limb amputations during armed conflict at the East of Ukraine / Ie. Tsema, A. Bepalenko // *Norwegian Journal of Development of the International Science.* – 2016. – Vol. 1. – P. 79–80.

#### REFERENCES

1. Akkucuk S., Aydogan A., Yetim I., et al. Surgical outcomes of a civil war in a neighbouring country. *J R Army Med Corps.* 2016; 162 (4): 256-260.
2. Bodalal Z., Mansor S. Gunshot injuries in Benghazi-Libya in 2011: the Libyan conflict and beyond. *Surgeon* 2013; 11 (5): 258-263.
3. Holt E. Health care collapsing amid fighting in east Ukraine. *Lancet.* 2015; 385(7): 494.
4. Rozin Y.A., Ivanenko A.A. Early specialized surgical care for gunshot wounds of major vessels in Donbas. *Angiol Sosud Khir.* 2016; 22 (2): 156-160.
5. Schoenfeld A.J., Dunn J.C., Bader J.O., Belmont P.J. Jr. The nature and extent of war injuries sustained by combat specialty personnel killed and wounded in Afghanistan and Iraq, 2003-2011. *J Trauma Acute Care Surg.* 2013; 75 (2): 287-291.
6. Schwartz D., Glassberg E., Nadler R., et al. Injury patterns of soldiers in the second Lebanon war. *J Trauma Acute Care Surg.* 2014; 76 (1): 160-166.
7. Tsema Ie., Bepalenko A. Analysis of limb amputations during armed conflict at the East of Ukraine. *Norwegian Journal of Development of the International Science* 2016; 1: 79-80.

Надійшла 01.06.2017



О. Ю. Усенко, М. Ю. Ничитайло, П. В. Огородник,  
А. Г. Дейниченко, В. І. Коломийцев, Ю. О. Хилько, Н. А. Єрмак

## ПЕРЕДОПЕРАЦІЙНА ТРАНСПАПІЛЯРНА ДЕКОМПРЕСІЯ ЖОВЧНИХ ШЛЯХІВ У ХВОРИХ З РЕЗЕКТАБЕЛЬНИМИ ПУХЛИНАМИ ПЕРІАМПУЛЯРНОЇ ЗОНИ

Національний інститут хірургії та трансплантології  
імені О. О. Шалімова, Київ, Україна

УДК 616.37-006.6-06+616.36-008.5-089

А. Ю. Усенко, М. Е. Ничитайло, П. В. Огородник, А. Г. Дейниченко, В. І. Коломийцев,  
Ю. А. Хилько, Н. А. Єрмак

### ПРЕДОПЕРАЦИОННАЯ ТРАНСПАПИЛЛЯРНАЯ ДЕКОМПРЕССИЯ ЖЕЛЧНЫХ ПУТЕЙ У БОЛЬНЫХ С РЕЗЕКТАБЕЛЬНЫМИ ОПУХОЛЯМИ ПЕРИАМПУЛЯРНОЙ ЗОНЫ

Национальный институт хирургии и трансплантологии имени А. А. Шалимова, Киев,  
Украина

Изучены результаты эндоскопического лечения 735 больных с иктерогенными опухолями периапулярной зоны, которые находились на лечении в клинике института с 2005 по 2017 гг. Супрапипиллярная холедоходуоденостомия выполнена у 105 (14,3 %) пациентов, пластиковое и нитиноловое эндобилиарное протезирование — у 630 (85,7 %) больных. Осложнения после эндоскопических вмешательств возникли у 81 (11 %) больного.

**Ключевые слова:** билиарное стентирование, общий желчный проток, большой сосочек двенадцатиперстной кишки.

UDC 616.37-006.6-06+616.36-008.5-089

O. Yu. Usenko, M. Yu. Nychytaylo, P. V. Ogorodnik, A. G. Deynychenko, V. I. Kolomytsev,  
Yu. O. Khilko, N. A. Yermak

### PREOPERATIVE TRANSPAPILLAR DECOMPRESSION OF THE BILIARY TRACT IN PATIENTS WITH RESECTABLE TUMORS OF THE PERIAMPULLAR ZONE

O. O. Shalimov National Institute of Surgery and Transplantology, Kyiv, Ukraine

**Introduction.** The only way of radical treatment of pancreatobiliary cancer is surgical, but the operability of these patients, according to the data of national and world literature is not exceed 20–30 %. Mortality in performing radical surgery in high mechanical jaundice reaches 17–23 %, while the development of acute hepatic failure — up to 45–65 %.

**Materials and methods.** The results of endoscopic treatment of 735 patients with tumors of the periampullar zone were studied in the clinic of the Institute from 2005 to 2017.

**Results.** Suprapapillary choledochoduodenoscopy was performed in 105 (14.3 %) patients, plastic and nitinol endobiliary prosthetics in 630 (85.7 %) patients. Complications after endoscopic interventions arose in 81 (11 %) patients.

For patients with potentially resectable tumors, surgical resection is the main treatment, but most patients are treated with high mechanical jaundice symptoms, signs of cholangitis and liver failure, which requires a two-stage treatment, the first step is to decompress extrahepatic biliary tract. Transpapillary decompression of the biliary tract tumors in patients with periampular zones and high anesthesiology operational risk is effective and preferred method of restoring the main bile production preoperatively.

**Key words:** biliary stenting, common bile duct, major duodenal papilla.

### Вступ

Пухлини панкреатобіліарної зони сягають 20 % від усіх злоякісних новоутворень шлунково-кишкового тракту, з тенденцією до постійного росту захворюваності. Щороку від раку підшлункової залози гинуть більш ніж 200 000 людей [1; 3]. Питома вага пухлин позапе-

чінкових жовчних проток серед злоякісних захворювань органів біліопанкреатодуоденальної зони становить 12–15 %, а захворюваність досягає 5–6,4 випадку на 100 000 населення [1]. Єдиний спосіб радикального лікування панкреатобіліарного раку — хірургічний, однак операбельність таких хворих, згідно з даними вітчизняної та

світової літератури, не перевищує 20–30 % [4]. Механічна жовтяниця є найбільш частим і водночас пізнім симптомом злоякісної обструкції жовчних проток, що значно обтяжує стан хворого внаслідок виникнення таких ускладнень, як тромбогеморагічний синдром, холемічні кровотечі, гнійний холангіт, холангіогенні абсцеси печінки, призводячи до подальшого розвитку печінково-ниркової



та поліорганної недостатності. Летальність при виконанні радикальних хірургічних оперативних втручань в умовах високої механічної жовтяниці сягає 17–23 %, а при розвитку гострої печінкової недостатності — 45–65 % [2; 6].

Передопераційне біліарне дренажування (ПБД) було впроваджене в клінічну практику в 1970-х рр. і застосовується з метою зниження кількості післяопераційних ускладнень у хворих з потенційно резектабельними пухлинами періампулярної зони.

Тимчасом як післяопераційна летальність після виконання панкреатодуоденальних резекцій знизилася з 20 до 5–9 % у спеціалізованих хірургічних центрах, частота виникнення післяопераційних ускладнень залишається незмінною і становить 30–50 %. Етіологічними чинниками виникнення ускладнень є виражені порушення функцій печінки, гіпербілірубінемія, погіршення нутритивного статусу, вплив ендотоксинів і бактеріальної транслокації, вивільнення цитокінів запалення та зниження клітинного імунітету. В багатьох експериментальних моделях показано, що ПБД жовчних шляхів коригує ці порушення і суттєво знижує летальність і частоту ускладнень після радикальних операцій, що було доведено першими нерандомізованими дослідженнями. Однак сьогодні в літературі з'являються суперечливі публікації, особливо щодо рутинного застосування передопераційного ендобіліарного дренажування у зв'язку з підвищенням частоти інфекційних і гнійно-септичних ускладнень у післяопераційному періоді у даної категорії хворих [2; 5].

#### Матеріали та методи дослідження

Нами були досліджені результати транспапілярного ендобіліарного дренажування у 735 хворих з потенційно резектабельними пухлинами періам-

пулярної зони, що знаходилися на лікуванні в клініці інституту з 2005 по 2017 рр. Із них рак підшлункової залози діагностували у 467 (63,5 %) пацієнтів, рак великого сосочка дванадцятипалої кишки (ВСДК) — у 218 (29,7 %) та новоутворення дистального відділу загальної жовчної протоки (ЗЖП) — у 50 (6,8 %) хворих. Серед досліджуваних було 413 (56,2 %) чоловіків і 322 (43,8 %) жінки. Середній вік пацієнтів становив  $(61,90 \pm 10,48)$  року.

Крім загальноклінічних досліджень, усім пацієнтам проводили ультрасонографію, комп'ютерну томографію, магнітно-резонансну холангіографію, за показаннями — транспапілярну холедохоскопію та ендоехтразвукове дослідження.

Ендоскопічні транспапілярні втручання (ЕТПВ) виконували в рентгеноопераційній за допомогою дуоденоскопів JF-1T 40, TJF-1T 10, TJF-160 VR Olympus під контролем рентгеновської установки APELEM EVO-R (Франція). Ендоскопічні операції проводили папілотоматами KD-20, KD-22 ("Olympus", Японія) і Boston Scientific (США), за допомогою електрохірургічного блока Olympus й аргоноплазмового коагулятора «ЭКОНТ 0701». Реканалізацію пухлинних стенозів виконували гнучкими гідрофільними провідниками (Jagwire Boston Scientific, США); дилатацію зон звуження жовчних проток — балонними дилататорами B-400N-0830 ("Olympus", Японія) або CRE ("Boston Scientific", США). Для біліарного стентування використовували стенти типу "pig tail" діаметром 8–10 Fr ("Olympus", Японія) або прямі стенти діаметром 8–10 Fr Advanix ("Boston Scientific", США; NaviFlex RX Delivery System) та металеві стенти з пам'яттю форми Wallstent RX® Biliary Metal Stent RX Biliary System ("Boston Scientific", США), X-Suit NIR® biliary metallic stent ("Olympus", Японія).

#### Результати дослідження та їх обговорення

Нами встановлені такі показання для виконання декомпресії жовчних шляхів у передопераційному періоді:

1. Висока обтураційна жовтяниця (рівень білірубину > 300 мкмоль/л) з явищами коагулопатії.

2. Симптоми обструктивного холангіту.

3. Виражене порушення нутритивного статусу.

4. Печінково-ниркова недостатність.

Необхідність відтермінування радикальної операції (неад'ювантна хіміотерапія, дообстеження пацієнта, корекція супровідної патології).

Ендоскопічні біліодекомпресивні втручання виконані нами у 218 хворих з пухлинами великого сосочка дванадцятипалої кишки.

Вирішальним методом діагностики пухлин ВСДК була дуоденоскопія з прицільною біопсією змінених тканин ампули сосочка та подальшим гістопатологічним дослідженням біоптату. У 75 пацієнтів з інтраампулярним раком ВСДК біопсію пухлини виконували після атипичної діагностичної папілотомії.

Як діагностичний та лікувальний метод, супрапапілярна холедоходуоденостомія (СПХДС) при пухлинах ВСДК виконана у 105 хворих (рис. 1).

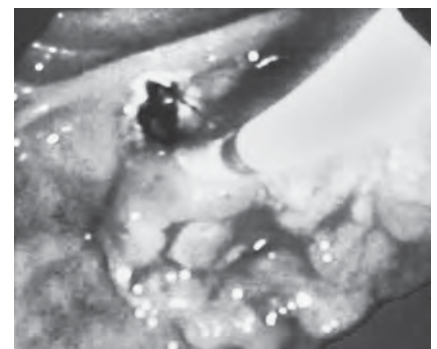


Рис. 1. Супрапапілярна холедоходуоденостомія при пухлині великого сосочка дванадцятипалої кишки





У 113 пацієнтів з переходом неопластичного процесу на дистальний відділ ЗЖП, СПХДС була безуспішною, тому доповнювалась ендобіліарним пластиком стентуванням.

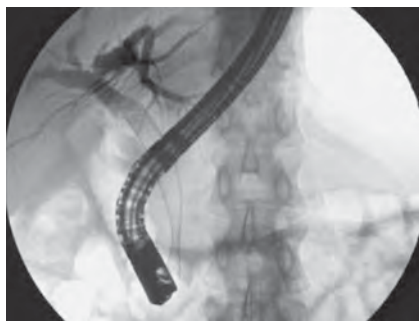Ендобіліарне стентування із застосуванням тefлонових та покритих нітинолових ендопротезів виконували у 517 пацієнтів з новоутвореннями підшлункової залози та дистального відділу ЗЖП. У міру накопичення клінічного досвіду нами у 325 випадках успішно застосований спосіб безконтрастного стентування жовчних шляхів, заснований на детальному вивченні результатів ультразвукового дослідження та магнітно-резонансної панкреатохолангіографії пацієнта. Останніми роками для забезпечення адекватного дренирування жовчних проток при пухлинах підшлункової залози та дистального відділу ЗЖП застосовували прямі стенти діаметром 10 F завдовжки 7–9 см, а також ендопротези модифікації double-pigtail аналогічного діаметра.

Перевагами нітинолових стентів є їх більший діаметр (8–10 мм) порівняно з пластиковими, що значно підвищує тривалість їх функціонування та знижує кількість ускладнень (оклюзія, міграція) та необхідних ендоскопічних реінтервенцій (рис. 2).

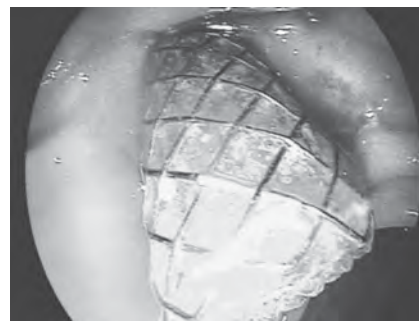
Ускладнення після ЕТПВ виникли у 81 (11 %) хворого. Кровотечі спостерігали у 34 хворих, гострий панкреатит — у 45 пацієнтів, ретродуоденальну перфорацію — у 2 випадках.

Гострий панкреатит після пластикового ендобіліарного стентування виявили у 43 хворих, після нітинолового — у 2 пацієнтів, переважно в групі хворих з пухлинами дистального відділу ЗЖП. У всіх випадках гострий панкреатит купіровано консервативно.

Проксимальні та дистальні міграції тefлонових ендобіліарних стентів спостерігали у



а



б

Рис. 2. Нітинолове ендопротезування при пухлині головки підшлункової залози (а, б)

32 пацієнтів. При повній дистальній міграції, що мала місце у 3 випадках, стент мігрував у просвіт дванадцятипалої кишки з подальшою його транслокацією травним трактом. У 19 хворих спостерігали часткову дистальну міграцію стентів у просвіт низхідного відділу дванадцятипалої кишки (рис. 3).

Ще у 10 хворих пластиковий ендопротез мігрував проксимально. Міграції пластикових стентів потребували виконання повторної ендоскопічної корекції розташування ендопротеза у 23 випадках і рестентування — у 9. Ранню обтурацію пластикових стентів спостерігали у 28 хворих (рис. 4).

При ранній обтурації стентів виконували їх інструментальну ревізію та реканалізацію у 22 випадках, а за неефективності — заміну стентів у 6 хворих.

Середній рівень загального білірубіну крові до виконання декомпресивних втручань становив  $(275 \pm 112)$  мкмоль/л. У 26 пацієнтів були симптоми обструктивного холангіту. Се-

редня тривалість ендоскопічного втручання становила  $(49 \pm 11)$  хв. Середній час від моменту виконання ПБД до операції дорівнював 28 днів (9–65). Регресії жовтяниці досягнуто у 712 (96,8 %) хворих. Середній рівень загального білірубіну крові на момент операції становив  $(52 \pm 19)$  мкмоль/л. Летальність після виконання ЕТПВ сягала 0,68 %: померли троє хворих внаслідок розвитку гнійно-септичних ускладнень та двоє — від серцево-судинної недостатності.

## Висновки

Для пацієнтів з потенційно резектабельними пухлинами хірургічна резекція є основним методом лікування, проте більшість пацієнтів звертаються з симптомами високої механічної жовтяниці, ознаками печінкової недостатності та холангіту, що потребує проведення двоетапного лікування, першим етапом якого є проведення декомпресії позапечінкових жовчних шляхів.

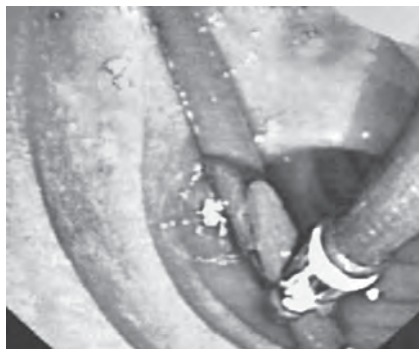

Рис. 3. Часткова дистальна міграція пластикового стента

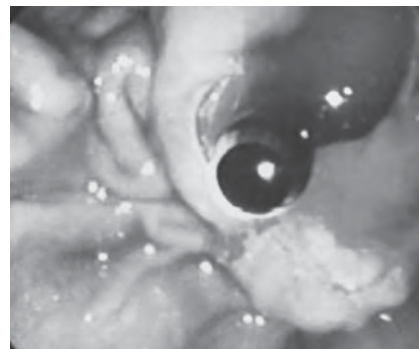


Рис. 4. Рання обтурація пластикового стента



Комплексне обстеження пацієнта з періампулярними пухлинами, ускладненими обтураційною жовтяницею, дозволяє визначити оптимальну лікувальну тактику та сформулювати аргументовані показання до виконання передопераційної ендобіліарної декомпресії.

Транспапілярна декомпресія жовчних шляхів у пацієнтів з пухлинами періампулярної зони та високим ступенем операційно-анестезіологічного ризику є ефективним і пріоритетним методом відновлення магістрального жовчовідтікання в передопераційному періоді.

#### ЛІТЕРАТУРА

1. Борисов А. Е. Руководство по хирургии печени и желчевыводящих путей : в 2-х томах / А. Е. Борисов. – СПб. : Скифия, 2003. – Т. 2. – 560 с.
2. Almadi M. A. Stenting in Malignant Biliary Obstruction / M. A. Almadi, J. S. Barkun, A. N. Barkun // *Gastrointest Endosc Clin N Am.* – 2015. – Vol. 25, N 4. – P. 691–711.

3. Risk Factors for Post-Endoscopic Retrograde Cholangiopancreatography (ERCP) Pancreatitis and Stent Dysfunction after Preoperative Biliary Drainage in Patients with Malignant Biliary Stricture / S. Hashimoto, K. Ito, S. Koshida [et al.] // *Intern Med.* – 2016. – Vol. 55, N 18. – P. 2529–2536.

4. Malignant biliary obstruction: the current role of interventional radiology / D. Tsetis, M. Krokidis, D. Negru, P. Prassopoulos // *Ann Gastroenterol.* – 2016. – Vol. 29, N 1. – P. 33–36.

5. Choice of plastic or metal stent for patients with jaundice with pancreaticobiliary malignancy using simple clinical tools: a prospective evaluation / C. M. Wilcox, H. Kim, T. Seay, S. Varadarajulu // *BMJ Open Gastroenterol.* – 2015. – Vol. 2, N 1. – P. e000014.

6. Endoscopic stenting for inoperable malignant biliary obstruction: A systematic review and meta-analysis / Pu L. Zorron, E. G. de Moura, W. M. Bernardo [et al.] // *World J Gastroenterol.* – 2015. – Vol. 21, N 47. – P. 13374–13385.

#### REFERENCES

1. Borisov A.Ye. Manual on surgery of the liver and biliary tract. In two volumes. St. Petersburg: Skiphia, 2003; 2: 560.
2. Almadi M.A., Barkun J.S., Barkun A.N. Stenting in Malignant Biliary Ob-

struction. *Gastrointest. Endosc Clin N Am.* 2015 Oct; 25 (4): 691-711.

3. Hashimoto S., Ito K., Koshida S. et al. Risk Factors for Post-Endoscopic Retrograde Cholangiopancreatography (ERCP) Pancreatitis and Stent Dysfunction after Preoperative Biliary Drainage in Patients with Malignant Biliary Stricture. *Intern Med.* 2016; 55 (18): 2529-36.

4. Tsetis D., Krokidis M., Negru D., Prassopoulos P. Malignant biliary obstruction: the current role of interventional radiology. *Ann Gastroenterol.* 2016 Jan-Mar; 29 (1): 33-6.

5. Wilcox C.M., Kim H., Seay T., Varadarajulu S. Choice of plastic or metal stent for patients with jaundice with pancreaticobiliary malignancy using simple clinical tools: a prospective evaluation. *BMJ Open Gastroenterol.* 2015 Feb; 9; 2 (1): e000014.

6. Zorron Pu.L., de Moura E.G., Bernardo W.M. et al. Endoscopic stenting for inoperable malignant biliary obstruction: A systematic review and meta-analysis. *World of Gastroenterol.* 2015 Dec; 21 (47): 13374-85.

Надійшла 01.06.2017

УДК 616.345-001.45-089.844

М. А. Каштальян, І. П. Хоменко, Є. А. Квасневський,  
Р. В. Єнін, О. О. Шестопалюк

## ХІРУРГІЧНЕ ЛІКУВАННЯ ВОГНЕПАЛЬНИХ ПОРАНЕНЬ ТОВСТОЇ КИШКИ

Військово-медичний клінічний центр Південного регіону, Одеса, Україна

УДК 616.345-001.45-089.844

М. А. Каштальян, І. П. Хоменко, Є. А. Квасневський, Р. В. Єнін, А. А. Шестопалюк  
ХИРУРГИЧЕСКОЕ ЛЕЧЕНИЕ ОГНЕСТРЕЛЬНЫХ РАНЕНИЙ ТОЛСТОЙ КИШКИ

Военно-медицинский клинический центр Южного региона, Одесса, Украина

С 2014 по 2016 гг. в ВМКЦ ЮР был проведен анализ хирургического лечения 2018 раненых с боевыми повреждениями в районе проведения АТО. Из 2018 раненых с боевыми повреждениями у 102 (5,1 %) наблюдались ранения в живот, у 46 (2,3 %) — ранения в таз. При десерозировании стенки толстой кишки или при небольших надрывах в пределах серозно-мышечного слоя проводили ушивание стенки кишки. Среди огнестрельных ранений толстой кишки, полученных в условиях АТО, преобладают осколочные ранения, которые носят множественный и сочетанный характер. Дифференцированный подход в лечении раненых с огнестрельными ранениями толстой кишки приводит к улучшению результатов лечения и снижению летальности. Повышение качества хирургической помощи раненым с огнестрельными ранениями толстой кишки в условиях АТО должно осуществляться на основе оптимизации как организационных, так и клинических аспектов военно-полевой хирургии.

**Ключевые слова:** хирургическое лечение, ранения толстой кишки.

© М. А. Каштальян, І. П. Хоменко, Є. А. Квасневський та ін., 2017



**Introduction.** Gunshot wounds of the colon are among the most adverse injuries of the abdomen and characterized by a large number of complications and high mortality.

**Aim.** Optimization of surgical management at colon damages.

**Materials and methods.** The period from June 2014 to 2016 in Military Medical Clinical Center of the Southern region initially admitted 2018 patients with various gunshot wounds, all treated ATO injured were 6658 members. Shot into the abdomen were 102 (5.1%), in the pelvis — 46 (2.3%). There was a retrospective analysis of surgical treatment of 52 wounded patients with injuries of the colon among the whole count of wounded patients in the abdomen. Isolated injury to the colon were 10 (19.2%), multiple — 18 (34.6%), combined — 24 (46.2%).

**Conclusions.** In deserosed wall of the colon or at low strain within sero-muscular layer performed suturing the bowel wall. Among colon gunshot wounds received during ATO, dominated by shrapnel wounds, which are multiple and combined nature. Differentiated approach in the treatment of wounded with gunshot wounds colon leads to improved treatment outcomes and reduce mortality. Improving the quality of surgical care of colon gunshot wounds at ATO should be based on the optimization of both organizational and clinical aspects of military surgery.

**Key words:** surgical treatment, colon injury.

## Вступ

У XXI ст. змінилися система озброєнь, характер воєнних конфліктів, організація хірургічної допомоги пораненим. Збільшується кількість постраждалих у результаті громадянських конфліктів, терористичних актів, надзвичайних ситуацій мирного часу [1]. У військових конфліктах бойова травма посідає одне з провідних місць як за частотою, так і за тяжкістю ушкоджень [2; 8].

Поранення живота у загальній структурі вогнепальних уражень за роки Великої Вітчизняної війни сягали близько 5,0 %, під час війни в Афганістані — до 8,3 %, у контртерористичних операціях на Північному Кавказі 1994–1996 рр. — до 4,5 %, 1992–2002 рр. — до 4,9 % [3], протягом проведення антитерористичної операції (АТО) на Сході України — до 7 % [2; 6].

Вогнепальні поранення товстої кишки вважаються одними з найбільш несприятливих травм органів черевної порожнини і характеризуються великою кількістю ускладнень і високою летальністю. Частота ушкоджень товстої кишки серед проникних поранень живота в сучасних військових конфліктах становить до 52,7 % [4].

До особливостей уражаючої дії снаряда, що ранить, належать прямий і бічний удар,

тимчасова пульсуюча порожнина, хвилі пружної деформації [5; 6].

Лікування вогнепальних поранень живота є одним із складних розділів абдомінальної хірургії. В умовах масового надходження постраждалих тактику лікування хворого доводиться визначати при мінімальному обсязі діагностичних маніпуляцій, технічного та медикаментозного оснащення етапів медичної евакуації [5; 10].

Питання хірургічної тактики при вогнепальних пораненнях живота і ушкодженні товстої кишки залишаються актуальними і недостатньо вивченими [7; 9; 11].

**Мета роботи** — оптимізація хірургічної тактики при ушкодженнях товстої кишки.

## Матеріали та методи дослідження

За період з червня 2014 р. по 2016 р. у ВМКЦ ПР первинно госпіталізовані 2018 осіб з

різними вогнепальними пораненнями, усього проліковано 6658 учасників АТО. Поранень у живіт було 102 (5,1 %), у таз — 46 (2,3 %). Проведено ретроспективний аналіз результатів хірургічного лікування 52 поранених з ушкодженнями товстої кишки серед поранених у живіт. Кількість ізольованих поранень товстої кишки сягала 10 (19,2 %), множинних — 18 (34,6 %), поєднаних — 24 (46,2 %).

Характер поранень наводиться у табл. 1.

## Результати дослідження та їх обговорення

При поодиноких пораненнях висхідної ободової кишки, що проникають у її просвіт, після освіження країв і ретельного гемостазу, її ушивали дворядними вузловими швами. При великих руйнуваннях, численних наскрізних пораненнях висхідної ободової кишки виконували правосторонню геміколектомію з формуванням

Таблиця 1

Характер поранень товстої кишки, абс. (%)

Локалізація	Характер поранень		
	Ізольовані	Множинні	Поєднані
Сліпа та висхідна кишки	3 (5,7)	6 (11,5)	8 (15,4)
Поперечна ободова кишка	2 (3,8)	3 (5,7)	6 (11,5)
Низхідна ободова та сигмоподібна кишки	4 (7,7)	7 (13,4)	4 (7,6)
Пряма кишка	1 (1,9)	2 (3,8)	6 (11,7)
Усього	10 (19,2)	18 (34,6)	24 (46,2)

ілеотрансверзоанастомозу (за відсутності розлитого перитоніту) або виводили кінці клубової та поперечної ободової кишки на передню черевну стінку окремо. При точкових ушкодженнях поперечної ободової кишки ушивали її стінку дворядними вузловими швами в поперечному напрямку. При великих дефектах виконували резекцію з виведенням кінців кишки на передню черевну стінку. У разі поранення низхідної ободової та сигмоподібної кишок виконували обструктивну резекцію з формуванням одноствольного протиприродного заднього проходу і ушиванням збереженої дистальної ділянки (операція типу Гартмана). Істотними елементами профілактики неспроможності швів товстої кишки є екстраперитонізація та дренажування верхніх відділів шлунково-кишкового тракту. Також потрібний диференційований підхід до лікування ушкоджень правої та лівої половини товстої кишки.

При невеликих внутрішньоочеревинних пораненнях прямої кишки ушивали її стінку з формуванням двоствольного протиприродного заднього проходу проксимальніше ушкодження. При множинних ушкодженнях прямої кишки виконували обструктивну резекцію. У разі позаочеревинних ушкоджень прямої кишки широко розкривали ішіоректальний і пельвіоректальний простори, дренажували зону ушкодження і формували розвантажувальну стому.

У післяопераційному періоді померли 2 (3,8 %) пацієнти з тяжкими поєднаними пораненнями. Летальність була пов'язана не з пораненням товстої кишки, а з несумісною з життям черепно-мозковою травмою, великою крововтратою і шоком. Неспроможність швів при ушкодженнях товстої кишки зареєстрована у 2 (3,8 %) випадках, в 1 (1,9 %) випадку мало місце не діагностоване на III рівні медичної допомоги

ушкодження задньої стінки сліпої кишки при її наскрізному пораненні (неретельна ревізія під час операції).

Найчастіші помилки:

— не виявлені рани кишки, особливо у ділянці брижового краю або в заочеревинно розташованих ділянках;

— неадекватна хірургічна обробка ран стінки кишки, що призводить до неспроможності швів або «провалювання» колостоми;

— неправильна хірургічна тактика зі спробами ушивання великих ушкоджень товстої кишки або формуванням первинних анастомозів.

### Висновки

1. При десерозированій стінці товстої кишки або при невеликих надривах у межах серозно-м'язового шару виконували ушивання стінки кишки.

2. Серед вогнепальних поранень товстої кишки, отриманих в умовах АТО, переважають осколкові поранення, які мають множинний і поєднаний характер.

3. Диференційований підхід у лікуванні поранених з вогнепальними пораненнями товстої кишки сприяє поліпшенню результатів лікування і зниженню летальності.

4. Якість хірургічної допомоги хворим з вогнепальними пораненнями товстої кишки в умовах АТО слід поліпшувати на основі оптимізації як організаційних, так і клінічних аспектів військово-польової хірургії.

### ЛІТЕРАТУРА

1. *Очерки боевой травмы живота* / В. Я. Белый, Я. Л. Заруцкий, А. И. Жовтоножко, С. А. Асланян. – К. : «МП Леся», 2016. – 212 с.

2. *Вказівки з військово-польової хірургії* / за ред. Я. Л. Заруцького, А. А. Шудрака. – К. : СПД Чаплінська Н. В., 2014. – 396 с.

3. *Військова хірургія з хірургією надзвичайних ситуацій* / за ред. В. Я. Білого. – Тернопіль : Укрмедкнига, 2004. – 324 с.

4. *Гуманенко Е. К.* Принципы организации оказания хирургической помощи раненым в локальных вой-

нах и вооруженных конфликтах / Е. К. Гуманенко, И. М. Самохвалов, А. А. Трусов // *Военно-полевая хирургия локальных войн и вооруженных конфликтов* : рук. для врачей / под ред. Е. К. Гуманенко, И. М. Самохвалов. – М. : ГЭОТАР-Медиа, 2011. – С. 175–187.

5. *Завражнов А. А.* Повреждения живота / А. А. Завражнов // *Скорая медицинская помощь* : нац. руководство. – М. : ГЭОТАР-Медиа, 2015. – С. 513–519.

6. *Военно-польова хірургія* : підручник / Я. Л. Заруцький, В. М. Запорожан, В. Я. Білий [та ін.]. – Одеса : ОНМедУ, 2016. – 416 с.

7. *Захараш М. П.* Кишечні стоми: види стом, методики їх формування, медико-соціальна реабілітація стомованих хворих, ускладнення кишечних стом, їх лікування : метод. рекомендації / М. П. Захараш, Ю. М. Захараш. – К., 2015. – 43 с.

8. *Rhee P.* Лечение современной боевой травмы / P. Rhee, J. Holcomb, D. Jenkins // *Травма* : руководство : в 3-х томах / Д. В. Феличано, К. Л. Маттокс, Э. Е. Мур ; под ред. Л. А. Якимова, Н. Л. Матвеева ; пер. с англ. – М. : Изд-во Панфилова ; Бином. Лаборатория знаний, 2013. – Т. 3. – С. 1381–1422.

9. *Хирургическая тактика при ранениях толстой кишки* / А. П. Михайлов, А. М. Данилов, Б. В. Сигуа [и др.] // *Первая международная конференция по торако-абдоминальной хирургии, посвященная 100-летию со дня рождения академика Б. В. Петровского*, Москва, 5–6 июня 2008 г. : материалы. – М., 2008. – С. 35.

10. *Саркисян В. А.* Лечение поврежденной ободочной кишки на фоне сочетанной и множественной травмы / В. А. Саркисян // *Первый съезд хирургов Южного федерального округа, Ростов-на-Дону, 27–28 сент. 2007 г.* : материалы. – Ростов н/Д., 2007. – С. 73–74.

11. *Chovanes J.* The Evolution of Damage Control Surgery / J. Chovanes, J. W. Cannon, T. C. Nunez // *Surg. Clin. North Am.* – 2012. – Vol. 92, N 4. – P. 859–875.

### REFERENCES

1. Belyy V.Ya., Zarutskiy Ya.L., Zhovtonozhko A.I., Aslanyan S.A. *Ocherki boevoy travmy zhivota*. Kyiv, MP Lesya, 2016. p 212.

2. Zarutskiy Ya.L., Shudrak A.A (eds). *Vkazivky z voenno-polyovoi khirurgii*. Kyiv, SAP Chaplynska N.V., 2014. 396 p.

3. Belyy V.Ya (ed.). *Military surgery with emergency surgery*. Ternopil, Ukrmedknyha, 2004, 324 p.





4. Gumanenko Ye.K., Samokhvalov I.M., Trusov A.A. Principles of organization of surgical assistance to injured in local wars and armed conflicts. *Voyenno-polevaya khirurgiya lokalnykh voyn i vooruzhenykh konfliktov*. A guide for doctors. Moscow, GOETAR-Media, 2011: 175-187.

5. Zavrashnov A.A. Abdominal damage. *Skoraya meditsinskaya pomoshch*. National guide. Moscow, GEOTAR-Media, 2015: 513-519.

6. Zarutskiy Ya.L., Zaporozhan V.M., Bilyi V.Ya. et al. Military field surgery. Odesa, ONMedU, 2016, 416 p.

7. Zakharash M.P., Zakharash Yu.M. Intestinal stoma: types of stoma,

methods of their formation; medical and social rehabilitation of stoma patients, complications of bowel stoma, their treatment (Guidelines). Kyiv, 2015. 43 p.

8. Rhee P., Holcomb J., Jenkins D.; D.V. Felichano, K.L. Mattoks, E.E. Moore. trans. from English; Ed. by Yakimov L.A., Matveyev N.L. The treatment of modern military trauma. Injury. A guide in 3 volumes. Moscow, Izdatelstvo Panfilova, Binom, Laboratoriya znaniy, 2013; 3: 1381-1422.

9. Mikhailov A.P., Danilov A.M., Siguva B.V. et al. Surgical management for injuries of the large intestine. Proceedings of the First International Con-

ference on Thoraco-abdominal surgery, dedicated to the 100th anniversary of the birth of academician B. V. Petrovsky. Moscow, 2008, p. 35.

10. Sarkisyan V.A. Treatment of injuries of the colon against a background of combined and multiple trauma. *Materialy pervogo sezda khirurgov Yuzhnogo federalnogo okruga*. Rostov-Don, 2007: 73-74.

11. Chovanes J., Cannon J.W., Nunez T.C. The Evolution of Damage Control Surgery. *Surg. Clin. North Am.* 2012; 92 (4): 859-875.

Надійшла 01.06.2017

УДК 616-001.5

Я. Л. Заруцький, С. О. Король, Є. А. Крешун

## ДИФЕРЕНЦІЙОВАНА ТАКТИКА НАДАННЯ ТРАВМАТОЛОГІЧНОЇ ДОПОМОГИ ПОРАНЕНИМ З БОЙОВИМИ ТРАВМАМИ КІНЦІВОК НА ЕТАПАХ МЕДИЧНОЇ ЕВАКУАЦІЇ

Українська військово-медична академія, Київ, Україна

УДК 616-001.5

Я. Л. Заруцький, С. А. Король, Е. А. Крешун

### ДИФФЕРЕНЦИРОВАННАЯ ТАКТИКА ОКАЗАНИЯ ТРАВМАТОЛОГИЧЕСКОЙ ПОМОЩИ РА- НеныМ С БОЕВЫМИ ТРАВМАМИ КОНЕЧНОСТЕЙ НА ЭТАПАХ МЕДИЦИНСКОЙ ЭВАКУАЦИИ

*Украинская военно-медицинская академия, Киев, Украина*

У 378 раненых с огнестрельными переломами костей и минно-взрывными ранениями конечностей доминировали тяжелые травмы — 46,56 %, нетяжелые составили 45,50 %, крайне тяжелые — 7,94 %. Травма была нетяжелой при показателях от 1 до 4 баллов, прогноз выживания и течения травматической болезни определялся как благоприятный, помощь оказывалась в условиях приемного отделения, лечение раненых проводилось в полном объеме. Травма определялась тяжелой при показателях 5–9 баллов, прогноз выживания и течения травматической болезни был сомнительным, помощь оказывалась в условиях протившоковой палаты, лечение раненых проводилось в сокращенном объеме. Травма была крайне тяжелой при показателях более 9 баллов, прогноз выживания и течения травматической болезни определялся как неблагоприятный, помощь оказывалась в условиях протившоковой палаты и в операционной, лечение раненых проводилось в минимальном объеме по принципу “damage control”.

**Ключевые слова:** уровни оказания медицинской помощи, травматологическая помощь, огнестрельные ранения конечностей, огнестрельные переломы костей конечностей, минно-взрывные ранения конечностей.

UDC 616-001.5

Ya. L. Zarutskyy, S. O. Korol, Ye. A. Kreshun

### DIFFERENTIAL MANAGEMENT OF RENDERING TRAUMATOLOGIC CARE TO WOUNDED FROM COMBAT LIMB INJURIES DURING MEDICAL EVACUATION

*The Ukrainian Military Medical Academy, Kyiv, Ukraine*

The article analyzes rendering medical care to 378 wounded with gunshot fractures and mine-explosive wound limbs at all stages of medical evacuation from April 2014 to February 2015 during the anti-terrorist operation in eastern Ukraine.

© Я. Л. Заруцький, С. О. Король, Є. А. Крешун, 2017





**Objective:** to improve the results of assistance to the wounded from combat limb injuries by introducing differentiated surgical treatment using a scale assessing the severity of the injury AdTS (Admission trauma scale).

**Research results.** Of the 378 wounded with gunshot fractures and mine-explosive wounds of the extremities there dominated seriously injured — 46.56%; moderate severity — 45.50%, very severe — 7.94%. Injury was moderate severity at indicators from 1 to 4 points, survival prognosis and course of traumatic disease was defined as favorable under conditions of admission office, treatment of wounded was carried out in full. Severe injury was determined at 5–9 points indices, survival and prognosis of traumatic disease course was doubtful assistance was provided under antishock chambers, treatment of wounded was conducted in reduced terms. Injury was very serious at indicators more than 9 points, the survival prognosis and course of traumatic disease was defined as poor, assistance was provided at antishock chamber and operating room treatment was conducted in a minimum volume on the basis of “damage control”.

**Key words:** levels of care, trauma care, limb gunshot wounds, gunshot fractures of limbs, mine-explosive wounds of the extremities.

## Вступ

Продовження бойових дій на сході України підкреслює актуальність проблеми диференційованої хірургічної тактики з урахуванням тяжкості травми поранених з бойовою травмою кінцівок. За даними сучасних дослідників, вогнепальні переломи (ВП) кісток кінцівок становлять 18,1–22,4 % серед усіх санітарних втрат хірургічного профілю. Діафізарні переломи кісток кінцівок спостерігались у 81,4 % випадків, метафізарні, внутрішньосуглобові — у 18,6 %. Особливостями ВП кісток кінцівок є осколковий та розтрощений їх характер, наявність кісткових дефектів, поранення судин і нервів. У 20,9–39,8 % поранених із ВП кісток кінцівок спостерігається травматичний шок [1–4; 8; 11; 12]. Під час надання травматологічної допомоги інфекційні ускладнення визначаються у 34,2 % поранених, незадовільні результати лікування — у 9,75–23,3 %. При ВП кісток кінцівок ІІІС ступеня після відновлення прохідності судини або її перев'язування проводять ампутацію кінцівки у 48,6–67,3 % [5–7; 9; 10; 13]. Окрім цього, залишається актуальною розробка шкал оцінки тяжкості травми, які б об'єктивно й універсально характеризували закриті та відкриті (вогнепаль-

ні та мінно-вибухові) ушкодження.

**Мета** дослідження — покращити результати надання допомоги пораненим з бойовими травмами кінцівок за рахунок впровадження диференційованої хірургічної тактики з використанням шкали оцінки тяжкості травми AdTS (Admission trauma scale).

## Матеріали та методи дослідження

У дослідженні взяли участь 378 поранених з бойовими травмами кінцівок (БТК) — з ВП довгих кісток і відривами сегментів кінцівок.

Згідно з класифікацією Є. К. Гуманенка (2009), осколкові поранення зареєстровані у 57,32 % випадків, кульові — у 40,24 %, мінно-вибухові — 2,44 %. Ізольовані переломи відмічені у 59,75 %, множинні — у 12,2 %, поєднані — у 28,05 % постраждалих.

За категоріями належності поранених з БТК переважали військовослужбовці Збройних Сил України (ЗСУ): рядові ЗСУ за призовом — 38,63 %, за контрактом — 30,16 %, офіцери за призовом — 7,14 %, за контрактом — 6,08 %, службовці ЗСУ — 5,56 %, рядові та офіцери Національної гвардії — 4,23 %, рядові та офіцери МВС — 3,70 %, Добровольчий український корпус «Правий сек-

тор» — 2,65 %, офіцери СБУ — 1,06 %, прикордонники — 0,79 %.

Для оцінки тяжкості поранень і травм була використана шкала Admission trauma scale (AdTS), розроблена колективом кафедри військової хірургії УВМА. Особливістю означеної методики є універсальність, можливість оцінити тяжкість відкритої та закритої травми, висока статистична достовірність за принципом «вижив-помер» до 89,97 %, простота у використанні, що дозволяла застосовувати її починаючи з базового рівня (табл. 1).

Як наведено в табл. 1, оціночний анатомо-функціональний показник тяжкості травми складається із суми балів

$$\text{AdTS} = F_1 + F_2 + F_3.$$

У 378 поранених з вогнепальними та мінно-вибуховими ушкодженнями кінцівок переважали тяжкі травми — 46,56 %, нетяжкі становили 45,50 %, вкрай тяжкі — 7,94 %. Ушкодження характеризувалися ВП кісток і відривами кінцівки. Організація надання травматологічної допомоги та лікування таких поранених найбільш складні, саме тому вони були обрані для проведення дослідження (табл. 2).

Як наведено у табл. 2, за шкалою AdTS у структурі не-



## Шкала оцінки тяжкості травми у поранених і травмованих (Admission trauma scale, AdTS)

F <sub>1</sub> + F <sub>2</sub> Функціональні показники (в балах)					
F <sub>1</sub> серцево-судинна система	1,0–1,4	Індекс Алговера	ЧСС за 1 хв	100–120	1
	1,5–1,9			120–140	2
	≥ 2,0			> 140	3
F <sub>2</sub> дихальна система, ЧД за хв	8–9	Референтне значення 10–20		20–24	1
	6–7			25–29	2
	< 6			≥ 30	3
F <sub>3</sub> Анатомічні показники (в балах)					
Вогнепальні поранення	Голова, спинний мозок				Травма
2	ЧМТ, струс головного мозку; нетяжка травма лицевого скелета		GCS 15–13	Ясна свідомість, помірне приглушення	1
3	ЧМТ, забій головного мозку; тяжка травма лицевого скелета; ушкодження спинного мозку		GCS 12–9	Глибоке приглушення — сопор	2
4	ЧМТ, тяжкий забій головного мозку або стиснення		GCS 8–3	Кома	3
Грудна клітка, живіт, таз					
2	Перелом до 3 ребер, груднини, ключиці; ушкодження стравоходу, гортані, трахеї; неускладнена травма живота				1
3	Множинні переломи ребер, лопатки; пневмоторакс; травма органів живота і таза з наявністю перитонеальних ознак				2
4	Нестабільна грудна клітка; напружений пневмоторакс; гемоторакс; травма органів живота і таза з гемоперитонеумом				3
Скелетна травма і судини*					
2	Перелом кісток кисті, стопи, передпліччя, хребців; ушкодження артерій дистальніше колінного та ліктьового суглобів				1
3	Перелом гомілки, плеча; відрив, руйнування, КРТ стопи, верхньої кінцівки; перелом кісток таза; нестабільний перелом хребців; ушкодження підколінної або плечової артерій, артерій шиї				2
4	Перелом стегнової кістки; відрив, руйнування, КРТ гомілки, стегна; нестабільний перелом кісток таза; ушкодження стегнової артерії				3
2	Перелом кісток кисті, стопи, передпліччя, хребців; ушкодження артерій дистальніше колінного та ліктьового суглобів				1
Σ = F <sub>1</sub> + F <sub>2</sub> + F <sub>3</sub>					

*Примітка.* F<sub>1</sub> — частота серцевих скорочень (ЧСС) або індекс Алговера (відношення ЧСС до систолічного артеріального тиску); F<sub>2</sub> — показник частоти дихання (ЧД); F<sub>3</sub> — оціночний показник суми балів анатомічних ушкоджень; GCS — оціночний показник свідомості за шкалою ком Глазго; КРТ — компресійно-роздавлена травма (синдром тривалого стиснення, «краш-синдром»); \* — референтні значення F<sub>1</sub> і F<sub>2</sub> оцінюються 0 балів; за наявності однакових травм обох кінцівок виставляється максимальний бал за дану категорію ушкоджень.

тяжкої травми переважали ВП плечової кістки — 22,67 %, кісток передпліччя — 24,42 %, стопи — 23,84 %, гомілки — 15,12 % та кисті — 13,95 %. У структурі тяжкої травми переважали ВП стегнової кістки

— 39,20 %, кісток гомілки — 47,16 % та плечової кістки — 10,23 %. Переломи стегнової кістки у 70 % випадків та кісток гомілки у 30 % супроводжували вкрай тяжкі поєднані травми.

### Результати дослідження та їх обговорення

Критерії оцінки тяжкості поранень і травм дозволяють визначити прогноз для життя та перебігу травматичної хворо-



**Характеристика поранених з вогнепальними та мінно-вибуховими ушкодженнями залежно від тяжкості травми за AdTS та ушкодженого сегмента, абс. (%)**

Ушкоджений сегмент кінцівки	Кількість поранених залежно від тяжкості травми за AdTS			Усього поранених
	Нетяжкі (AdTS<5)	Тяжкі (AdTS<5–9)	Вкрай тяжкі (AdTS>9)	
Плече	39 (22,67)	18 (10,23)	0 (0)	57 (15,08)
Передпліччя	42 (24,42)	3 (1,70)	0 (0)	45 (11,90)
Кисть	24 (13,95)	1 (0,57)	0 (0)	25 (6,61)
Стегно	0 (0)	69 (39,20)	21 (70,00)	90 (23,80)
Гомілка	26 (15,12)	83 (47,16)	9 (30,00)	118 (31,23)
Стопа	41 (23,84)	2 (1,14)	0 (0)	43 (11,38)
Разом	172 (100)	176 (100)	30 (100)	378 (100)

Таблиця 3

**Критерії оцінки тяжкості поранень і травм**

Бал за AdTS	Тяжкість травми	Місце допомоги	Прогноз для життя	Обсяг лікувальних заходів
< 5	Нетяжка	Приймальне відділення	Сприятливий	Повний
5–9	Тяжка	Протишочкова палата	Сумнівний	Скорочений
> 9	Вкрай тяжка	Протишочкова палата — операційна	Несприятливий	Мінімальний

би, а також місце надання допомоги й обсяг лікувальних заходів, починаючи з етапу медичної евакуації (ЕМЕ) II рівня (табл. 3).

Як наведено у табл. 3, травма була нетяжкою при показниках від 1 до 4, прогноз виживання та перебігу травматичної хвороби визначався як сприятливий, допомога надавалась в умовах приймального відділення, лікування поранених проводилось в повному обсязі. Травма була тяжкою при показниках 5–9 балів, прогноз виживання та перебігу травматичної хвороби визначався як сумнівний, допомога надавалась в умовах протишочкової палати, лікування поранених проводилось в скороченому обсязі. Травма була вкрай тяжкою при показниках понад 9 балів, прогноз виживання та перебігу травматичної хвороби визначався як несприятливий, допомога надавалась в умовах протишочкової палати та в операційній, лікування поранених проводилось в мінімальному обсязі за принципом "damage control".

Із 378 поранених із БТК на базовий рівень надійшли 375 (99,21 %) осіб. Нетяжку травму за шкалою AdTS мали 45,07 %, тяжку — 46,93 % та вкрай тяжку — 8,00 %. Із 375 поранених із БТК медична допомога за базовим рівнем надавалась в порядку само- та взаємодопомоги у 67,73 % випадків, санітарами-інструкторами — у 20,53 %, фельдшерами — у 9,07 %, лікарями — у 2,67 %. Результати опитування та вивчення даних історій хвороб свідчили про те, що допомога за базовим рівнем була надана переважній більшості поранених із БТК — 99,21 %. Медична допомога за базовим рівнем являє собою прості заходи, спрямовані на порятунок

життя та запобігання небезпечним ускладненням. Асептична пов'язка була накладена у 98,67 % поранених із БТК, іммобілізація табельними та підручними засобами — у 98,13 %, знеболювання проведено 74,93 % постраждалих. За наявності зовнішньої кровотечі джгут наклали 22,40 % пораненим з ушкодженнями кінцівок: джгут Есмарха був накладений у 17,87 %, джгут САТ — у 4,53 % випадків.

На ЕМЕ I рівня медичної допомоги надійшли 47 (12,43 %) постраждалих. У поранених з ВП кісток та мінно-вибуховими переломами (МВП) кінцівок вкрай тяжка травма за шкалою AdTS спостерігалась у 19,15 %, тяжка — у 19,15 %, нетяжка — у 61,70 %.

При проведенні статистичного аналізу термінів доставки

поранених із ВП кісток і МВП кінцівок на ЕМЕ I рівня медичної допомоги було встановлено, що лише 44,68 % поранених із БТК отримали медичну допомогу на I рівні ЕМЕ протягом «золотої години», 55,32 % — через 1–3 год після поранення. Асептична пов'язка була накладена та виправлена у 91,49 % поранених із ВП кісток та МВП кінцівок, іммобілізація табельними засобами — у 100 %, знеболювання проведено у 89,36 %. За наявності зовнішньої кровотечі джгут наклали у 21,28 % поранених з БТК. Джгут Есмарха був накладений або виправлений у 17,02 %, джгут САТ — у 4,26 %. Особливістю надання медичної допомоги за I рівнем є розпочата інфузійна терапія у 42,55 % поранених із ВП кісток і МВП кінцівок. По-



мерло 3 поранених із БТК. Летальність на ЕМЕ I рівня становила 6,38 %.

На ЕМЕ II рівня медичної допомоги надійшли 267 (70,63 %) постраждалих. У поранених із ВП кісток і МВП кінцівок, що надійшли на ЕМЕ II рівня, вкрай тяжка травма за шкалою AdTS спостерігалась у 6,74 %, тяжка — у 49,44 %, нетяжка — у 43,82 %. На підставі проведеного статистичного аналізу термінів доставки на ЕМЕ II рівня було встановлено, що протягом «золотої години» було доставлено 8,24 % поранених із ВП кісток і МВП кінцівок, від 1 до 3 год з моменту поранення — 77,16 %, від 3 до 6 год — 13,48 %, понад 6 год — 1,12 %. Первинну хірургічну обробку (ПХО) рани було виконано у 91,01 % поранених із БТК, фасціотомію — у 41,95 %, накладання стержневого апарата зовнішньої фіксації (АЗФ) — у 38,58 %, апарата Ілізарова — у 3,00 %, автовенозне протезування — у 3,74 %, комплексну протишокову терапію — у 75,66 %, ампутацію кінцівки — у 10,86 %.

Травматологічна допомога здійснювалася за принципом “damage control” з метою врятування життя військовослужбовців з тяжкою (за оцінкою AdTS 5–9 балів) і вкрай тяжкою травмою (за оцінкою AdTS понад 9 балів). Обсяг операційних втручань на ЕМЕ II рівня обмежувався повторними операційними втручаннями після евакуації на ЕМЕ III рівня медичної допомоги. Помер один поранений. Летальність на ЕМЕ II рівня становила 0,37 %.

На ЕМЕ III рівня медичної допомоги надійшли 232 (61,38 %) особи. У поранених із ВП кісток і МВП кінцівок, що надійшли на ЕМЕ III рівня, вкрай тяжка травма за шка-

лою AdTS спостерігалась у 3,45 %, тяжка — у 53,02 %, середньої тяжкості — у 38,79 %, легка — у 4,74 %.

Первинну хірургічну обробку рани було виконано у 23,28 % поранених із БТК, повторні хірургічні обробки — у 74,57 %, вторинну хірургічну обробку (ВХО) рани — у 1,72 %, фасціотомію — у 65,52 %, накладання стержневого АЗФ — у 46,98 %, апарата Ілізарова — у 6,03 %, вакуум-терапію — у 9,05 %, автовенозне протезування — у 3,45 %, ультразвукову кавітацію — у 2,16 %, заміну методу остеосинтезу — у 1,29 %, ампутації — у 0,86 %, автодермопластики — у 1,29 %. Померло троє поранених. Летальність на ЕМЕ III рівня становила 1,29 %.

На ЕМЕ IV рівня медичної допомоги надійшли 345 (91,27 %) військових. Повторні хірургічні обробки рани були виконані у 77,97 % поранених із БТК, ВХО рани — у 8,70 %, фасціотомію — у 22,61 %, вакуум-терапію — у 34,78 %, ультразвукову кавітацію — у 8,70 %, накладання стержневого АЗФ — у 14,20 %, заміну методу остеосинтезу — у 24,34 %, ампутації — у 8,12 %, реампутації — у 3,48 %, автодермопластики — у 9,86 %. Померло 11 поранених. Летальність на ЕМЕ IV рівня становила 3,19 %.

На жаль, лише 25,56 % поранених отримали медичну реабілітацію на V рівні.

За результатами проведеного лікування, негативних наслідків не було у 27,51 % поранених. Сійка контрактура суглобів спостерігалась у 13,23 %, помірна контрактура — у 14,57 % поранених, відсутність однієї кінцівки — у 12,43 %, дефект м'яких тканин — у 4,76 %, нервові порушення — у 9,79 %, дефекти кістки —

у 4,23 %, нагноєння м'яких тканин — у 3,17 %, остеомієліт — у 2,12 %. Розвитку контрактур суглобів сприяли тривала іммобілізація в гіпсовій пов'язці, внутрішньосуглобові переломи, що потребували накладання АЗФ із замиканням суглоба, своєчасно нерозпізнаний компартмент-синдром.

Віддалені функціональні результати оцінені у 228 поранених за шкалою Матиса — Любошиця — Шварцберга (1980–1985) у модифікації Шевцової (1995) через 12–24 міс. після поранення. Добрі функціональні результати (3,5–4 бали) — у 63,16 % поранених, задовільні (2,5–3,5 бали) — у 34,21 %, незадовільні (2,5 бали та менше) — у 2,63 %.

Нами проаналізовані дефекти надання допомоги пораненим на всіх ЕМЕ. При наданні допомоги 378 пораненим відмічено 19,31 % помилок. Невиконання заміни методу фіксації, коли це було можливим (стержневого апарата зовнішньої фіксації на пластину або стержень) сягало 8,78 %, тривалі транспортування із затягнутим джгутом на стегні (понад 6 год) — 1,32 % та ін.

У цілому, досвід медичного забезпечення АТО показав високу ефективність використання лікувально-профілактичних закладів для надання медичної допомоги найбільш тяжкому контингенту поранених у високоспеціалізованих відділеннях із використанням найбільш ефективних діагностичних і лікувальних технологій.

## Висновки

1. У поранених при нетяжкій БТК (за оцінкою AdTS від 1 до 4 балів) прогноз виживання та перебігу травматичної хвороби є сприятливим, медичну допомогу необхідно надавати в умовах приймального від-





ділення, лікування поранених проводити в повному обсязі.

2. У поранених при тяжкій БТК (за оцінкою AdTS від 5 до 9 балів) прогноз виживання та перебігу травматичної хвороби є сумнівним, медичну допомогу необхідно надавати в умовах протишокової палати, лікування поранених проводити в скороченому обсязі.

3. У поранених при вкрай тяжкій БТК (за оцінкою AdTS понад 9 балів) прогноз виживання та перебігу травматичної хвороби є несприятливим, медичну допомогу необхідно надавати в умовах протишокової палати та в операційній, лікування поранених проводити в мінімальному обсязі за принципом "damage control".

4. Надання допомоги пораненим з вогнепальними переломами кісток і відривами кінцівок під час АТО привело до 63,16 % добрих, 34,21 % задовільних і 2,63 % незадовільних функціональних результатів через 12–24 міс. після поранення.

#### ЛІТЕРАТУРА

1. Анкин Н. Л. Травматология. Европейские стандарты диагностики и лечения / Н. Л. Анкин, Л. Н. Анкин. – К. : Книга-плюс, 2012. – С. 84–95, 381–415.

2. Брижань Л. К. Система лечения раненных с огнестрельными переломами длинных костей конечностей (клинико-экспериментальное исследование) : автореф. дис. ... д-ра мед. наук / Л. К. Брижань. – М. : ФГОУ ПП ДПО «Государственный институт усовершенствования врачей Минобороны России», 2010. – 52 с.

3. Заруцкий Я. Л. Вказівки з воєнно-польової хірургії / Я. Л. Заруцкий, А. А. Шудрак. – К. : СПД Чалчинська Н. В. – 2014. – С. 13–30, 330–350.

4. Гуманенко Е. К. Военно-полевая хирургия локальных войн и вооруженных конфликтов / Е. К. Гуманенко, И. М. Самохвалов. – М. : ГЭОТАР-Медиа, 2011. – 672 с.

5. Лысенко М. В. Военно-полевая хирургия : рук. к практическим заня-

тиям / М. В. Лысенко, В. К. Николенко, Л. К. Брижань. – М. : ГЭОТАР-Медиа, 2010. – 571 с.

6. *Невідкладна військова хірургія* / пер. з англ. – К. : Наш Формат, 2015. – С. 17–26, 295–314.

7. Шаповалов В. М. Новое в теории и практике лечения раненых в конечности / В. М. Шаповалов // Вестник травматологии и ортопедии им. Н. Н. Приорова. – 2010. – № 4. – С. 18–22.

8. *Военно-полевая хирургия* : нац. руководство / под ред. И. Ю. Быкова, Н. А. Ефименко, Е. К. Гуманенко. – М. : ГЭОТАР-Медиа, 2009. – С. 40–82, 655–720.

9. *The role of computed tomography in the assessment of open periarticular fractures associated with deep kneewounds* / S. R. Konda, D. Howard, R. I. Davidovitch, K. A. Egol // *J. Orthop. Trauma*. – 2013. – № 9. – P. 509–514.

10. Konda S.R. Open knee joint injuries — an evidence-based approach to management / S. R. Konda, R. I. Davidovitch, K. A. Egol // *Bull Hosp Jt Dis*. – 2014. – № 1. – P. 61–69.

11. Azzam W. Our experience in the management of segmental bone defects caused by gunshots / W. Azzam, A. Atef // *Int. Orthop*. – 2016. – № 2. – P. 233–238.

12. Seng V. S. Management of civilian ballistic fractures / V. S. Seng, A. C. Masquelet // *Orthop Traumatol Surg Res*. – 2013. – № 8. – P. 953–958.

13. Gustilo R. B. Problems in the management of type III (severe) open fractures: a new classification of type III open fractures / R. B. Gustilo, R. M. Mendoza, D. N. Williams // *J. Trauma*. – 1984. – № 8. – P. 742–746.

#### REFERENCES

1. Ankin N.L., Ankin L.N. Traumatology. European standards for diagnosis and treatment. Kyiv, Kniga-plus, 2012: 84-95, 381-415.

2. Brizhan L.K. The system of treatment of long limb bones wounded with gunshot fractures (clinical and experimental research): author's thesis for MD. Moscow, Gosudarsvennyy institut usovershensvovaniya vrachey Minoborony Rossii 2010. 52 p.

3. Zarutskiy Ya.L., Shudrak A.A. Notes from military field surgery. Kyiv, SPD Chalchynska N.V., 2014: 13-30, 330-350.

4. Gumanenko E.K., Samokhvalov I.M. *Voeno-polevaya khirurgiya lokalnykh voyn i vooruzhenykh konflikt-*

*ov*. Moscow, GEOTAR-Media, 2011. 672 p.

5. Lysenko M.V., Nikolenko V.K., Brizhan L.K. Military field surgery: A guide to practical exercises. Moscow, GEOTAR-Media, 2010. 571 p.

6. *Nevidkladna viyskova khirurgiya*. Translated from English. Kiev, Nash format, 2015, p. 17-26, 295-314.

7. Shapovalov V.M. New in the theory and practice of treating the wounded in limbs. *Vesnik travmatologii i ortopedii im. N.N. Priorova* 2010; 4: 18-22.

8. Bykov I.Yu., Yefimenko N.A., Gumanenko E.K. Military field surgery: national guide. Moscow, GEOTAR-Media, 2009, p. 40-82, 655-720.

9. Konda S.R., Howard D., Davidovitch R.I., Egol K.A. The role of computed tomography in the assessment of open periarticular fractures associated with deep knee wounds. *J. Orthop. Trauma* 2013; 9: 509-514.

10. Konda S.R., Davidovitch R.I., Egol K.A. Open knee joint injuries — an evidence-based approach to management. *Bull Hosp Jt Dis* 2014; 1: 61-69.

11. Azzam W., Atef A.. Our experience in the management of segmental bone defects caused by gunshots. *Int. Orthop* 2016; 2: 233-238.

12. Seng V.S., Masquelet A.C. Management of civilian ballistic fractures. *Orthop Traumatol Surg Res* 2013; 8: 953-958.

13. Gustilo R.B., Mendoza R.M., Williams D.N. Problems in the management of type III (severe) open fractures: a new classification of type III open fractures. *J. Trauma* 1984; 8: 742-746.

Надійшла 01.06.2017



О. Ю. Усенко<sup>1, 2</sup>, О. М. Литвиненко<sup>1, 2</sup>, М. Ю. Ничитайло<sup>1, 2</sup>,  
О. П. Тернавський<sup>2</sup>, І. М. Савицька<sup>1</sup>

## КОАГУЛЯЦІЙНА ЗДАТНІСТЬ ТЕМПЕРАТУРНИХ РЕЖИМІВ КОНВЕКЦІЙНО-ІНФРАЧЕРВОНОЇ ТЕРМОХІРУРГІЧНОЇ ТЕХНОЛОГІЇ ПРИ СТВОРЕННІ ГЕМОСТАЗУ РЕЗЕКЦІЙНОЇ ПОВЕРХНІ ПЕЧІНКИ (ЕКСПЕРИМЕНТАЛЬНЕ ДОСЛІДЖЕННЯ)

<sup>1</sup> Національний інститут хірургії та трансплантології  
імені О. О. Шалімова, Київ, Україна,

<sup>2</sup> Національна медична академія післядипломної освіти  
імені П. Л. Шупика, Київ, Україна

УДК 616.36-089.87-089.12-092.4:616-008.815:616-005.1-08

А. Ю. Усенко<sup>1, 2</sup>, А. Н. Литвиненко<sup>1, 2</sup>, М. Е. Ничитайло<sup>1, 2</sup>, А. П. Тернавський<sup>2</sup>, І. Н. Савицька<sup>1</sup>  
КОАГУЛЯЦІЙНА СПОСОБНІСТЬ ТЕМПЕРАТУРНИХ РЕЖИМІВ КОНВЕКЦІЙНО-  
ІНФРАКРАСНОЇ ТЕРМОХІРУРГІЧНОЇ ТЕХНОЛОГІЇ ПРИ СТВОРЕННІ ГЕМОСТАЗУ  
РЕЗЕКЦІЙНОЇ ПОВЕРХНІ ПЕЧІНКИ (ЕКСПЕРИМЕНТАЛЬНЕ ДОСЛІДЖЕННЯ)

<sup>1</sup> Національний інститут хірургії та трансплантології імені А. А. Шалімова, Київ,  
Україна,

<sup>2</sup> Національна медична академія післядипломної освіти імені П. Л. Шупика,  
Київ, Україна

Проведені експерименти на 25 беспородних кроликах різного пола і віку. Виконували ре-  
секцію печінки з послідувальною коагуляцією резекційної поверхності печінки з допомогою конвекци-  
онно-інфрачервоної термохірургічної технології при температурних режимах 400, 500, 600 °С з  
цілью визначення коагуляційної здатності вказаних режимів. Оцінювали діаметр судин і  
зони вираженого термічного пошкодження коагульованої прослойки печіночної паренхіми.

**Ключові слова:** конвекційно-інфрачервона термохірургічна технологія, коагуляцій-  
ний гемостаз, зона коагуляції, паренхіма печінки, експеримент.

UDC 616.36-089.87-089.12-092.4:616-008.815:616-005.1-08

О. Ю. Усенко<sup>1, 2</sup>, О. М. Литвиненко<sup>1, 2</sup>, М. Ю. Ничитайло<sup>1, 2</sup>, О. П. Тернавський<sup>2</sup>, І. М. Савицька<sup>1</sup>  
COAGULATIVE CAPACITY OF TEMPERATURE REGIMES OF CONVECTION-IRRED  
THERMOSURGICAL TECHNOLOGY DURING HAEMOSTASIS OF LIVER RESECTION MARGIN  
(EXPERIMENTAL STUDY)

<sup>1</sup> Shalimov National Institute for Surgery and Transplantology, Kyiv, Ukraine,

<sup>2</sup> Shupik National Medical Academy of Post-Graduate Education, Kyiv, Ukraine

**Introduction.** The major task during surgical interventions on liver is achieving quick and safe  
haemostasis. The scientists have been searching for the optimal technique for haemostasis up to the  
present.

**Aim.** To evaluate coagulative capacities of convection-infrared thermosurgical technology under  
different temperature regimens by assessing the diameter of vessels of coagulated layer of liver pa-  
renchyma.

**Materials and methods.** There were analysed results of experimental study on 25 outbred rabbits  
of different gender and age, with the weight of the body from 3350.0 g to 4180.0 g, average weight —  
4000.0 g. The experiment involved resection of liver with coagulation of resection margin using con-  
vection-infrared thermosurgical technology (CITT) under temperature regimes of 400, 500, 600°C.  
Depending on the temperature of coagulation there were formed 3 groups: group 1 —  $t_{\text{flow}}$  of 400°C;  
group 2 —  $t_{\text{flow}}$  of 500°C; group 3 —  $t_{\text{flow}}$  of 600°C. There were analysed data of histologic examina-  
tion. Statistical analysis was performed with the help of SPSS Statistics 20.

**Results.** The study showed that the diameter of coagulated arteries is 18.93 (18.59–20.03.64)  $\mu\text{m}$   
in group 1 (400°C), 35.07 (33.66–35.37)  $\mu\text{m}$  in group 2 (500°C) and 43.68 (42.99–44.55)  $\mu\text{m}$  in group  
3 (600°C) ( $p=0.001$ ). The diameter of coagulated central veins in group 1 (400°C) is 13.92 (13.28–  
14.77)  $\mu\text{m}$ , group 2 (500°C) — 44.87 (44.01–45.36)  $\mu\text{m}$  and 48.76 (47.44–49.62)  $\mu\text{m}$  in group 3 (600°C)  
( $p=0.001$ ). The site of evident thermal injury is 2742.2 (2697.6–2857.68)  $\mu\text{m}$  in group 1 (400°C), 3396.42  
(3040.13–3679.9)  $\mu\text{m}$  in group 2 (500°C) and 511.2 (493.16–540.35)  $\mu\text{m}$  in group 3 (600°C) ( $p=0.001$ ).

**Conclusion.** There was used CITT under temperature regimes of 400, 500, 600°C during resec-  
tion margin of liver in experimental study. It showed that CITT under temperature regimes of 400°C  
has the least coagulative capacity, and 600°C has the highest coagulative capacity.

**Key words:** convection-infrared thermosurgical technology, coagulation haemostasis, regions of  
coagulation, liver parenchyma, experiment.



## Вступ

Першочерговим завданням при оперативних втручаннях на печінці є досягнення швидкого і надійного гемостазу. З цією метою у світі широко розробляються і впроваджуються в клінічну практику нові методи та прогресивні коагуляційні технології. Сьогодні в арсеналі хірургів є низка пристроїв, принцип роботи яких заснований на застосуванні різних видів фізичного впливу на біологічні тканини. Проте, зважаючи на їх позитивні якості під час використання, у процесі набуття досвіду були виявлені й негативні моменти [1; 4; 6; 8; 10; 12; 13].

Застосування певних методів ефективно на одних органах і не забезпечує бажаного результату на інших. До того ж нераціональне використання того чи іншого способу коагуляції загрожує розвитком ускладнень. Незважаючи на накопичений світовий досвід використання багатьох фізичних способів коагуляції, і нині відсутні точно аргументовані показання до раціонального застосування кожного з методів [1; 11].

Відсутність систематизованого, комплексного підходу до вивчення особливостей впливу різних видів енергії на біологічні тканини та морфологічних змін, що відбуваються у зоні операції, визначає актуальність досліджень у рамках даної проблеми. Усе це підкреслює надзвичайну актуальність даної проблеми. І все ж найбільш визнаним і популярним методом гемостазу в хірургії паренхіматозних органів, навіть в умовах впровадження наукомістких технологій, залишається моно- та біполярна електрокоагуляція [8], основними перевагами якої є відносна дешевизна обладнання й інструментів, зручність і технічна простота використання, утворення сухого струпа на коагульованій поверхні ран.

Наявні недоліки (неконтрольованість глибини опікового

ураження паренхіми органа з можливим ушкодженням судинних і протокових структур; ефект прилипання коагуляту до робочої поверхні інструмента і відрив струпа від коагульованої поверхні) потребують подальшого техніко-тактичного вдосконалення та розробки нових методів здійснення гемостазу [3].

Інститут електрозварювання імені Є. О. Патона НАН України спільно з Національним інститутом хірургії та трансплантології імені О. О. Шалимова розробили спосіб і пристрій для конвекційно-інфрачервоної (КІ) обробки та зварювання живих тканин. Цей спосіб відзначається простотою, доступністю створеної для нього апаратури, а також використанням замість аргону навколишнього повітря. Даний спосіб забезпечує надійний гемостаз, можливість формування коагуляційних плівок на резекційній поверхні, відсутність термічного ураження паренхіми органа, можливість безпечної роботи в ділянці великих судин і порожнистих органів [2; 6–8].

**Мета** — оцінити гемостатичні можливості конвекційно-інфрачервоної термохірургічної технології (КІТТ) за різних температурних режимів шляхом оцінки діаметра судин у коагуляційному прошарку печінкової паренхіми.

### Матеріали та методи дослідження

У процесі дослідження були проведені експерименти на 25 безпородних кролях різної статі та віку, маса тіла від 3350,0 до 4180,0 г, середня маса — 4000,0 г. Експеримент передбачав виконання резекції печінки з подальшою коагуляцією резекційного краю з використанням КІТТ. Залежно від температурного режиму коагуляції було сформовано три групи дослідження: 1-ша група — температура потоку 400 °С; 2-га група — температура потоку 500 °С; 3-тя група — температура потоку 600 °С.

Під час експерименту керувалися Законом України

№ 3447-IV «Про захист тварин від жорстокого поводження» (2006), стандартами Guide for the care and Use of Laboratory Animals (National Academy Press, Revised, 1996) та American Heart Association's "Guidelines for the Use of Animal in Research" [5].

Оперативні втручання виконувалися в стерильних умовах під загальною анестезією. Наркоз проводили шляхом внутрішньоочеревинного введення 5 % розчину тіопенталу Na та 1 % розчину дипрофолу. Проводили серединну лапаротомію, після виконання якої у рану виводили печінку. Коагуляцію резекційної поверхні паренхіми печінки з метою забезпечення гемостазу виконували із застосуванням КІТТ, використовуючи різні температурні режими. Як генератор КІ енергетичного потоку використовували коагулятор ТПБ-65, розроблений фахівцями Інституту електрозварювання імені Є. О. Патона НАН України. При коагуляції робочий елемент інструмента (сопло) розташовували на відстані 10 мм від коагульованої поверхні, використовували три температурних режими: 400, 500 та 600 °С.

Візуально оцінювали наявність або відсутність кровотечі з коагульованої паренхіми печінки, зовнішній вигляд резектованої поверхні та сформований коагуляційний струп, а також загальний стан тварин. Для гістологічних досліджень висікали ділянки печінки в зоні впливу КІТТ із досягнутим надійним гемостазом. Отриманий матеріал фіксували в 10 % розчині формаліну. Після фіксації висічені ділянки ущільнювали у парафіні за загальноприйнятою схемою. Зрізи завтовшки 5–8 мкм забарвлювали гематоксиліном і еозинном, для оцінки відновлення функціональної активності тканин печінки в зоні операційного втручання використовували метод Шифф-йодної кислоти (ШИК) за Мак Манусом. Проводили морфометричні виміри діаметрів артерій і централь-





них вен у зоні коагульованої резекційної поверхні печінки.

Вивчення та фотодокументування гістологічних препаратів проводили за допомогою світлооптичного мікроскопа Leica ICC50.

Статистичний аналіз даних та обробка результатів були виконані за допомогою пакета інтегрованих програм IBM SPSS Statistics 20. Показники результатів дослідження представлені у вигляді Me — медіана, IQR — міжквартильний розмах (Q25–Q75), p — рівень значущості. Як критерій достовірності різниці показників використовували непараметричний Н-критерій Крускала — Уолліса.

### Результати дослідження та їх обговорення

Після впливу різних режимів коагуляції за допомогою КІТТ формувалася зона альтерації. При аналізі незалежних даних (три групи досліджень), використовуючи непараметричний Н-критерій Крускала — Уолліса, було виявлено, що такі показники, як зона вираженого термічного ушкодження та діаметр артерій, центральних вен у коагульованому прошарку печінкової паренхіми, під коагуляційним струпом за різних температурних режимів мають статистично значущу різницю ( $p=0,001$ ) (табл. 1, 2).

Статистично проаналізувавши результати експериментальних досліджень, встановлено, що показник середньої тенденції (Me) діаметра артерій у коагульованому прошарку печінкової паренхіми, під коагуляційним струпом, становить 18,93 (18,59–20,03) мкм у 1-й групі, 35,07 (33,66–35,37) мкм у 2-й групі та 43,68 (42,99–44,55) мкм у 3-й групі ( $p=0,001$ ). Аналогічний показник діаметра центральних вен дорівнює: 1-ша група — 13,92 (13,28–14,77) мкм, 2-га група — 44,87 (44,01–45,36) мкм і 48,76 (47,44–49,62) мкм у 3-й групі ( $p=0,001$ ).

Зона вираженого термічного ушкодження (ЗВТУ), яка включає у себе зону коагуля-

### Діаметр судин, мкм

Показник	1-ша група		2-га група		3-тя група	
	Me	IQR	Me	IQR	Me	IQR
Діаметр коагульованих артерій	18,93*	18,59–20,03	35,07*	33,66–35,37	43,68*	42,99–44,55
Діаметр коагульованих центральних вен	13,92*	13,28–14,77	44,87*	44,01–45,36	48,76*	47,44–49,62

Примітка. У табл. 1 і 2: \* — достовірність різниці показників між групами за Н-критерієм Крускала — Уолліса ( $p=0,001$ ).

ційного некрозу, зону дезагрегації (дезінтеграції) печінкової паренхіми та зону ущільнення, становить 2742,2 (2697,6–2857,68) мкм у 1-й групі, 3396,42 (3040,13–3679,9) мкм у 2-й групі та 511,2 (493,16–540,35) мкм у 3-й групі ( $p=0,001$ ).

Згрупувавши отримані результати експериментального дослідження, встановили, що температурний режим КІТТ 400 °С має найменшу коагуляційну здатність, бо показник Me діаметра артерій та центральних вен у коагульованому прошарку печінкової паренхіми становить 18,93 та 13,92 мкм відповідно при утвореній за даного температурного режиму конвекційного енергетичного потоку ЗВТУ у 2742,2 мкм (Me). Найбільша коагуляційна здатність у температурного режиму КІТТ 600 °С, тому що ЗВТУ у коагульованому прошарку печінкової паренхіми за даного температурного режиму становить 511,2 мкм (Me), при показнику Me діаметра артерій 43,68 мкм і центральних вен — 48,76 мкм.

### Висновки

Результати проведеного експерименту показали, що коагуляція резекційної поверхні за допомогою конвекційно-

інфрачервої термохірургічної технології при температурному режимі 600 °С характеризується мінімальною ушкоджувальною дією на тканину печінки і забезпечує створення надійного гемостазу порівняно з іншими температурними режимами.

**Перспективи подальших досліджень.** Отримані результати вказують на доцільність продовження подальшого вивчення особливостей впливу конвекційно-інфрачервоного енергетичного потоку на коагульовану резекційну поверхню печінки задля визначення можливості використання конвекційно-інфрачервої термохірургічної технології у хірургії паренхіматозних органів.

### ЛІТЕРАТУРА

1. Асланян С. А. Методи місцевого гемостазу при пошкодженнях паренхімних органів живота (огляд літератури) / С. А. Асланян // Літопис травматології та ортопедії. — 2014. — № 1/2. — С. 132–136.
2. Бондаревский И. Я. Новый способ герметизации раневой поверхности печени при аппаратно-пластической резекции / И. Я. Бондаревский // Вестник новых медицинских технологий. — 2011. — Т. XVIII, № 3 — С. 254–256.
3. Бондаревский И. Я. Аргоноусиленная коагуляция и высокоинтенсивное лазерное излучение в хирургии печени / И. Я. Бондаревский, Д. Е. Гринчий // Фундаментальные исследования. — 2011. — № 10, ч. 3. — С. 485–487.
4. Голубев А. А. Газоплазменная коагуляция печени в эксперименте / А. А. Голубев, А. А. Доманин, П. А. Кулаков // Эндоскопическая хирургия. — 2013. — № 19 (4). — С. 32–38.

Таблиця 2

### Товщина зони вираженого термічного ушкодження, мкм

Група	Me	IQR
1-ша	2742,2*	2697,6–2857,68
2-га	3396,42*	3040,13–3679,9
3-тя	511,2*	493,16–540,35





5. Денисов С. Д. Требования к научному эксперименту с использованием животных / С. Д. Денисов // *Здравоохранение*. – № 4. – С. 40–42.

6. Дослідження впливу на паренхіматозні органи високотемпературних методів розсічення та коагуляції тканин в експерименті / І. А. Сухін, І. Ю. Худецький, С. Г. Качан [та ін.] // *Клінічна хірургія*. – 2013. – № 1. – С. 76–78.

7. Патон Б. Е. Электрическая сварка мягких тканей в хирургии / Б. Е. Патон // *Автоматическая сварка*. – 2004. – № 9. – С. 7–11.

8. Сравнительный анализ методов гемостаза при операциях на селезенке / Е. В. Семичев, А. Н. Байков, Г. Ц. Дамбаев [и др.] // *Бюллетень сибирской медицины*. – 2015. – № 2 (14). – С. 91–100.

9. Сухін І. А. Експериментальне дослідження можливостей апарату конвенційно-інфрачервоної коагуляції ТПБ-65 при операціях на паренхіматозних органах / І. А. Сухін, Ю. О. Фурманов, О. Т. Кожухар // *Клінічна хірургія*. – 2012. – № 3. – С. 54–57.

10. Effectiveness of the LigaSure Small Jaw Vessel-Sealing System in Hepatic Resection / M. Yoshimoto, K. Endo, T. Hanaki [et al.] // *Yonago acta medica*. – 2014. – № 2 (57). – С. 93.

11. Electrosurgery / A. Taheri, P. Mansoori, L. F. Sandoval [et al.] // *Journal of the American Academy of Dermatology*. – 2014. – № 4 (70). – P. 591–594.

12. Raiser J. Argon plasma coagulation for open surgical and endoscopic applications: state of the art / J. Raiser, M. Zenker // *Journal of Physics D: Applied Physics*. – 2006. – № 16 (39). – С. 3520–3523.

13. Zenker M. Argon plasma coagulation / M. Zenker // *GMS Krankenhaushygiene interdisziplinär*. – 2008. – № 1 (3). – С. 1–5.

#### REFERENCES

1. Aslanyan S.A. Methods for local hemostasis in parenchyma lesions of the stomach (literature review). *Litopys travmatologhii ta ortopedii* 2014; 1-2: 132-136.

2. Bondarevskiy I.Ya. A new way of sealing the wound surface of the liver with apparatus-plastic resection. *Vestnik novykh meditsinskikh tekhnologiy* 2011; XVIII (3): 254-256.

3. Bondarevskiy I.Ya., Grinchiy D.E. Argon-strengthened coagulation and high-intensity laser radiation in liver surgery. *Fundamentalnye issledovaniya* 2011; 10 (3): 485-487.

4. Golubev A.A., Domanin A.A., Kulakov P.A. Gas plasma coagulation of the liver in the experiment. *Endoskopicheskaya khirurgiya* 2013; 19 (4): 32-38.

5. Denisov S.D. Requirements for scientific experiment using animals. *Zdravookhranenie*; 4: 40-42.

6. Sukhin I.A., Khudetskiy I.Yu., Kachan S.H. et al. The influence on parenchymal organs high dissection

and coagulation methods tissues in experiment. *Klinichna khirurgiya* 2013; 1: 76-78.

7. Paton B.E. Electrical welding of soft tissues in surgery. *Avtomaticheskaya svarka* 2004; 9: 7-11.

8. Semichev E.V., Baykov A.N., Dambaev G.Ts. et al. Comparative analysis of methods of hemostasis in spleen surgery. *Byulleten sibirskoy meditsiny* 2015; 2 (14); 91-100.

9. Sukhin I.A., Furmanov Yu.O., Kozhukhar O.T. Experimental analysis of opportunities of TPB-65 convective-infrared apparatus of coagulation with operations on the parenchymatous organs. *Klinichna khirurgiya* 2012; 3: 54-57.

10. Yoshimoto M., Endo K., Hanaki T. et al. Effectiveness of the LigaSure Small Jaw Vessel-Sealing System in Hepatic Resection. *Yonago acta medica* 2014; 2 (57): 93.

11. Taheri A., Mansoori P., Sandoval L. F. et al. Electrosurgery. *Journal of the American Academy of Dermatology* 2014; 4 (70): 591-594.

12. Raiser J., Zenker M. Argon plasma coagulation for open surgical and endoscopic applications: state of the art. *Journal of Physics D: Applied Physics* 2006; 16 (39): 3520-3523.

13. Zenker M. Argon plasma coagulation. *GMS Krankenhaus Hygiene interdisziplinär* 2008; 1 (3): 1-5.

Надійшла 01.06.2017

УДК 616-072.1-089.81:355.724

І. П. Хоменко, Р. В. Єнін, С. В. Тertiшний

## МОЖЛИВОСТІ ЕНДОВІДЕОХІРУРГІЇ В ЛІКУВАННІ ПОРАНЕНЬ І ТРАВМ ЖИВОТА НА ДРУГОМУ РІВНІ МЕДИЧНОЇ ДОПОМОГИ У ЗОНІ ПРОВЕДЕННЯ АНТИТЕРОРИСТИЧНОЇ ОПЕРАЦІЇ

Національний військово-медичний клінічний центр Міністерства оборони України,  
Київ, Україна,

Військово-медичний клінічний центр Південного регіону, Одеса, Україна

УДК 616-072.1-089.81:355.724

И. П. Хоменко, Р. В. Енин, С. В. Тertiшний

### ВОЗМОЖНОСТИ ЭНДОВИДЕОХИРУРГИИ В ЛЕЧЕНИИ РАНЕНИЙ И ТРАВМ ЖИВОТА НА ВТОРОМ УРОВНЕ МЕДИЦИНСКОЙ ПОМОЩИ В ЗОНЕ ПРОВЕДЕНИЯ АНТИТЕРОРИСТИЧЕСКОЙ ОПЕРАЦИИ

Национальный военно-медицинский клинический центр Министерства обороны Украины,  
Киев, Украина,

Военно-медицинский клинический центр Южного региона, Одесса, Украина

Применение видеолaparоскопии позволило у 14 раненых и пострадавших избежать напрасных лапаротомий. Видеолaparоскопия при повреждениях живота и таза выполнена у 15 пострадавших. Из 7 пострадавших с огнестрельными ранениями живота, у которых в пяти случа-

© І. П. Хоменко, Р. В. Єнін, С. В. Тertiшний, 2017



ях диагностическая лапароскопия переведена в лечебную, в двух случаях выявлен непроницающий характер ранения. В 8 случаях диагностическая лапароскопия при закрытых травмах живота закончена диагностическим этапом. Острые заболевания органов брюшной полости наблюдались у 43 пациентов, из них 14 оперированы по поводу острого аппендицита, 26 — острого холецистита, один — гемоперитонеума, у двоих выполнены операции по поводу острого деструктивного панкреатита. Применение эндовидеоскопических технологий на передовых этапах оказания медицинской помощи в условиях боевых действий показало свою эффективность.

**Ключевые слова:** лапароскопия, специализированная помощь, медицинская помощь в зоне проведения антитеррористической операции, боевая травма живота.

**UDC 616-072.1-089.81:355.724**

**I. P. Khomenko, R. V. Yenin, S. V. Tertyshnyy**

## **POSSIBILITIES OF ENDOVIDEOSURGERY IN THE TREATMENT OF INJURIES AND ABDOMINAL INJURIES AT THE SECOND LEVEL OF MEDICAL CARE IN THE ATO AREA**

*The National Military Medical Clinical Center of Ministry of Defence of Ukraine, Kyiv, Ukraine,*

*The Military Medical Clinical Center of the South Region, Kyiv, Ukraine*

**Introduction.** Since 2014 the eastern territory of Ukraine is occupied by a long armed conflict in which there conducted a large-scale anti-terrorist operation in the Donetsk and Lugansk regions. As part of the anti-terrorist operation in the Eastern Ukraine there open mobile hospital, aid volume of which corresponds to the second level in the system of medical care of wounded and sick in times of crisis.

**Materials and methods.** In the period from January 2015 until now, field hospitals operate on the basis of district hospitals, which need to maximize the proximity of specialized assistance to the battle line. From January to December 2015, 58 video-endoscopic surgeries were performed for various injuries and diseases of the abdominal cavity. Videolaparoscopy for abdominal and pelvic injuries was performed in 15 patients. In seven victims with gunshot wounds of the abdomen, in which in 5 cases diagnostic laparoscopy was transferred to the treatment room due to the penetrating nature of the wound, in two cases the non-penetrating wound was detected, the operation was completed by a diagnostic stage. In eight cases, diagnostic laparoscopy with closed abdominal injuries is completed with a diagnostic stage.

**Results and discussion.** In penetrated wounds 1 injured got laparoscopy, the final stop bleeding from liver wounds with electrocoagulating methods, supplemented with plugging the wound liver hemostatic gauze from chitosan, 2 patients — laparoscopic suturing breaks of the small intestine's mesentery, 1 — laparoscopy, then laparotomy due to multiple fragmentated wounds to the small intestine, diffuse peritonitis in later stages, when it was indicated to intubate the small intestine, performed resection of the small intestine. One patient was performed a laparoscopy, suturing unit fragmented wounds of sigmoid colon, transversostomy. Acute diseases of the abdominal cavity were observed in 43 patients, 14 were operated for acute appendicitis, 26 — acute cholecystitis, 1 patient — for hemoperitoneum, 2 patients — acute destructive pancreatitis.

**Conclusions.** The maximum closeness of specialized surgical care to accidents' area can improve health of outcomes wounded.

Using of endovideoendoscopic technologies at the second level of care made it possible to avoid 14 useless laparotomies in patients with wounds and injuries of the abdomen.

**Key words:** laparoscopy, specialized help, health care in ATO zone, abdominal trauma.

### **Вступ**

З 2014 р. на східній території України відбувається довготривалий збройний конфлікт, у рамках якого проводиться широкомасштабна антитерористична операція (АТО) у Донецькій та Луганській областях. Розгорнуті мобільні госпіталі, обсяг допомоги яких відповідає другому рівню в системі медичної допомоги пораненим і хворим на особливий період.

Надання хірургічної допомоги пораненим під час проведення АТО на другому рівні в системі медичної допомоги є

найважливішим етапом лікування. Існує чітка залежність обсягу невідкладної допомоги від кількості часу з моменту поранення, що являє собою ключовий момент для подальшого прогнозу й ефективності лікування. Отже, повнота обсягу та своєчасність надання медичної допомоги на другому рівні — головна умова для подальшого успішного лікування та реабілітації пораненого.

Для покращання лікувально-діагностичних заходів в умовах проведення АТО на сході України у серпні 2014 р. у

61-му Військовому мобільному госпіталі (61-й ВМГ) вперше встановлено ендовідеохірургічний комплекс. Використання ендовідеохірургічних технологій показало високу ефективність в лікуванні бойової травми живота і гострих захворювань черевної порожнини під час проведення бойових дій в умовах локального конфлікту [1; 3; 5; 6]. Однак малоінвазивні технології мають певні обмеження в умовах ведення бойових дій залежно від медикотактичної ситуації, хірургічного оснащення, підготовки спеціалістів. Сьогодні колективами



Військово-медичного клінічного центру Південного регіону і кафедри військової хірургії Української військово-медичної академії проводиться детальний аналіз накопиченого досвіду використання ендовідео-хірургічних технологій в умовах бойових дій [4].

### Матеріали та методи дослідження

У червні 2014 р. до складу хірургічного відділення мобільного госпіталю введено спеціалістів-хірургів, які володіють як традиційною, так і лапароскопічною технікою, що дозволило максимально наблизити надання спеціалізованої допомоги до лінії бойових дій.

Оперативні втручання проводяться на універсальному комплексі для ендовідеохірургії «ЭКОНТ-КОМПЛЕКС», Україна (рис. 1). Технічних складностей при експлуатації ендовідеохірургічного комплексу в польових умовах та при зміні дислокації нами не виявлено. Попередній досвід можливостей ендовідеотехнологій у польових умовах освітлений нами раніше [1–3].

З січня 2015 р. 61-й ВМГ працює на базі районних лікарень, максимально наближених до зони бойових дій. За період з січня по грудень 2015 р. у хірургічному відділенні 61-го ВМГ виконано 58 відеоендоскопічних операцій при пораненнях і закритих травмах, а також захворюваннях органів черевної порожнини (табл. 1).

Можливість застосування лапароскопічного обладнання залежала від медико-тактичної обстановки, перш за все, від кількості поранених, що надійшли. При масовому надходженні поранених можливості етапу були обмежені, тому лікувальна лапароскопія застосовувалася значно рідше. Відмічено деяке зниження кількості лапароскопічних операцій при бойовій травмі живота порівняно з попереднім періодом 2014 р. Це пов'язано зі зміне-

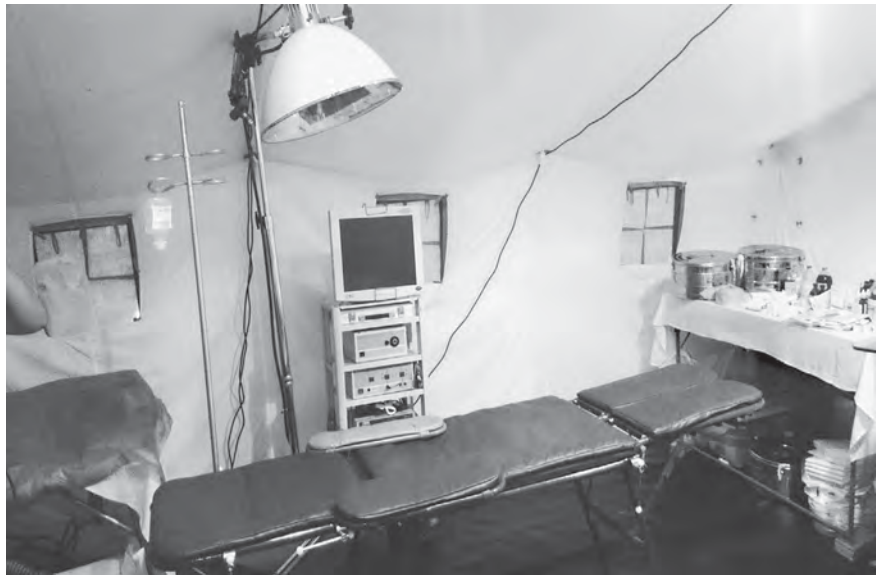

Рис. 1. Операційна з відеолапароскопічним оснащенням у патці УЗ-68

ним характером бойових дій, а також застосуванням засобів індивідуального захисту.

У 36 випадках пацієнтам з бойовою травмою живота першим етапом лікувально-діагностичних заходів виконано лапароцентез. Після цього у восьми пацієнтів здійснено невідкладну лапаротомію, 15 пацієнтам — діагностичну лапароскопію, яка у п'яти випадках переведена в лікувальну, у десяти випадках закінчена діагностичним етапом.

Відеолапароскопія при ушкодженнях живота і таза виконана у 15 осіб, із них у семи — при вогнепальних пораненнях, у восьми — при закритих травмах. Захворювання органів черевної порожнини спостерігалися у 43 осіб, 14 із них було встановлено попередній діагноз — гострий апендицит, 26 — гострий холецистит, одному — гемоперитонеум, двом — гострий деструктивний панкреатит.

Відеолапароскопію виконували при неясності клінічної картини, для виключення ушкоджень органів черевної порожнини, особливо при поєднаних пораненнях грудей і живота, щоб уникнути відкритих операцій на двох порожнинах, якщо дозволяла обстановка (не було масового надходження поранених).

При надходженні поранених з явною клінікою розповсюдженого перитоніту від лапароскопії утримувалися і виконували традиційну лапаротомію.

Характеристика виконаних лапароскопічних втручань представлена у табл. 2.

Із семи поранених з вогнепальними пораненнями живота у п'яти — проникні поранення (рис. 2), у двох — непроникні.

### Результати дослідження та їх обговорення

При проникних пораненнях одному пораненому виконано остаточне припинення кровотечі з ран печінки методами електрокоагуляції, доповненої

Таблиця 1

#### Характеристика пацієнтів, що надійшли

Діагноз при надходженні	Кількість
Вогнепальні поранення живота, таза	7
Закрита травма живота	8
Гострий апендицит	14
Гострий холецистит	26
Гострий панкреатит	2
Апоплексія яєчника, гемоперитонеум	1
Усього	58





## Характеристика лапароскопічних операцій

Операція	Діагноз після операції	Кількість
Остаточне припинення кровотечі. Ушивання поодиноких поранень товстої кишки, колостомія. Ушивання розривів брижі кишки. Численні осколкові поранення тонкої кишки. Поранення печінки	Вогнепальне проникне поранення живота	5 (1 — конверсія, перехід на лапаротомію)
Діагностична лапароскопія	Вогнепальне непроникне поранення живота	2
Діагностична лапароскопія	Закрита травма живота	8
Апендектомія	Гострий апендицит	14
Резекція яєчника	Апоплексія яєчника. Гемоперитонеум	1
Санація, дренивання черевної порожнини та сальникової сумки	Гострий панкреатит. Панкреонекроз. Розлитий ферментативний перитоніт	2
Холецистектомія	Гострий холецистит	26
Усього		58

тампонуванням рани печінки гемостатичною марлею на основі хітозану, двом — лапароскопічне ушивання розривів брижі тонкої кишки, одному — лапароскопію, перехід на лапаротомію у зв'язку з множинними осколковими пораненнями тонкої кишки, розлитим перитонітом у пізніх термінах, коли була показана інтубація тонкої кишки, проведена резекція тонкої кишки. Одному пацієнту виконано лапароскопію, ушивання поодиноких осколкових поранень сигмоподібної кишки, трансверзостомію.

У двох пацієнтів проникний характер вогнепальних поранень

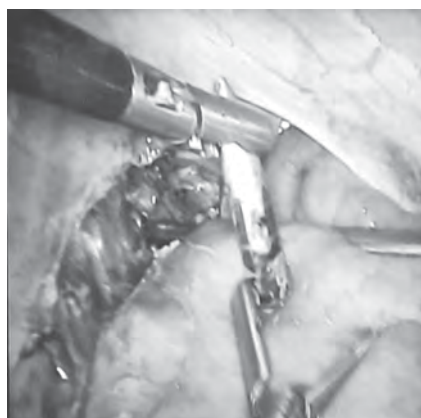

Рис. 2. Відеолапароскопія при проникному вогнепальному кульовому пораненні живота

виключено методом діагностичної лапароскопії, яка також була виконана восьми пацієнтам із закритою травмою живота та закінчилася діагностичним етапом.

У бойових умовах траплялися випадки гострих захворювань органів черевної порожнини: 14 хворим виконана лапароскопічна апендектомія з приводу гострого апендициту, в одному випадку (у військово-службовця-жінки) при лапароскопії виявили апоплексію яєчника і гемоперитонеум — було проведено лапароскопічну резекцію яєчника; двом пацієнтам виконані лапароскопія, санація і дренивання сальникової сумки та черевної порожнини з приводу гострого деструктивного панкреатиту, розлитого ферментативного перитоніту. Проведено 26 лапароскопічних холецистектомій з приводу жовчнокам'яної хвороби, гострого холециститу.

Триває подальша робота щодо застосування відеолапаро-торако-скопічних технологій при бойовій хірургічній травмі на другому рівні надання медичної допомоги (у польових мобільних госпіталях). Також проводиться вивчення динамічної лапароскопії за програ-

мою “damage control” на етапах медичної допомоги. Опубліковані результати — попередні.

### Висновки

Максимальне наближення спеціалізованої хірургічної допомоги до зони санітарних втрат дозволяє поліпшити результати лікування поранених.

Використання ендовідео-скопічних технологій на другому рівні надання медичної допомоги дозволило уникнути 14 марних лапаротомій у пацієнтів з пораненнями і травмами живота.

Застосування ендовідео-хірургічних методик у польових військових госпіталях залежить від медико-тактичної обстановки, при масовому надходженні поранених можливості їх обмежені.

### ЛІТЕРАТУРА

1. *Первый опыт применения видеолапароскопии в полевых условиях* / М. А. Каштальян, В. Ю. Шаповалов, О. С. Герасименко [и др.] // Шпитальна хірургія. – 2015. – № 10. – С. 13–14 (XXIII з'їзд хірургів України, Київ, 21–23 жовт. 2015 р. : матеріали).

2. *Роль и место эндовидеохирургических технологий в лечении раненых на передовых этапах* / М. А. Каштальян, В. Ю. Шаповалов, О. С. Ге-



расименко [и др.] // Наука і практика. – 2016. – № 1/2 (7/8). – С. 39–43.

3. *Применение видеолaparоскопии в полевом военном госпитале* / М. А. Каштальян, В. Ю. Шаповалов, Э. Н. Хорошун [и др.] // *Клінічна хірургія*. – 2016. – № 5. – С. 26–28.

4. *Военно-полевая хирургия: підручник* / Я. Л. Заруцький, В. М. Запорожан, В. Я. Білий [та ін.]. – Одеса: ОНМедУ, 2016. – С. 307–339.

5. *The contribution of laparoscopy in evaluation of penetrating abdominal wounds* / N. Ahmed, J. Whelan, J. Brownlee [et al.] // *J Am Coll Surg*. – 2005. – Vol. 201, N 2. – P. 213–216.

6. *The Role of Laparoscopy in Penetrating Abdominal Trauma* / E. J.

Miles, E. Dunn, D. Howard, A. Mangram // *JLS*. – 2004. – Vol. 8, N 4. – P. 304–309.

#### REFERENCES

1. Kashtalyan M.A., Shapovalov V.Yu., Gerasymenko O.S., Khoroshun E.N., Yenin R.V. The first experience of using videolaparoscopy under military field conditions. Materials from XXIII Congress of surgeons in Ukraine. *Shpytalna khirurgiya* 2015: 13-14.

2. Kashtalyan M.A., Shapovalov V.Yu., Gerasymenko O.S., Khoroshun E.N., Yenin R.V., Gaida Ya.I. The role and place of endovideosurgical technologies in the treatment of injuries in advanced stages. *Nauka i praktyka* 2016; 1/2 (7/8): 39-43.

3. Kashtalyan M.A., Shapovalov V.Yu., Horoshun E.N., Gerasymenko O.S., Yenin R.V. Application of video laparoscopy in the field military hospital. *Klinichna khirurgiya* 2016; 5: 26-28.

4. Zarutskiy Ya.L., Zaporozhan V.M., Bilyy V.Ya et al. Military field surgery. Textbook. Odessa, ONMedU 2016: 307-339.

5. Ahmed N., Whelan J., Brownlee J., Chari V., Chung R. The contribution of laparoscopy in evaluation of penetrating abdominal wounds. *J Am Coll Surg* 2005. Aug; 2012: 213-6.

6. Erik J. Miles, Ernest Dunn, Dot Howard. The Role of Laparoscopy in Penetrating Abdominal Trauma. *JLS* 2004. Oct-Dec; 8 (4): 304-309.

Надійшла 01.06.2017

УДК 616.345:616-007.64

В. Ю. Шаповалов

## ЛАПАРОСКОПИЧЕСКИЙ ПЕРИТОНЕАЛЬНЫЙ ЛАВАЖ В ЛЕЧЕНИИ ГНОЙНОГО И КАЛОВОГО ПЕРИТОНИТА КАК ОСЛОЖНЕНИЯ ДИВЕРТИКУЛЯРНОЙ БОЛЕЗНИ ТОЛСТОЙ КИШКИ

Одесский национальный медицинский университет, Одесса, Украина,  
Военно-медицинский клинический центр Южного региона, Одесса, Украина

УДК 616.345:616-007.64

В. Ю. Шаповалов

### ЛАПАРОСКОПИЧЕСКИЙ ПЕРИТОНЕАЛЬНЫЙ ЛАВАЖ В ЛЕЧЕНИИ ГНОЙНОГО И КАЛОВОГО ПЕРИТОНИТА КАК ОСЛОЖНЕНИЯ ДИВЕРТИКУЛЯРНОЙ БОЛЕЗНИ ТОЛСТОЙ КИШКИ

Одесский национальный медицинский университет, Одесса, Украина,  
Военно-медицинский клинический центр Южного региона, Одесса, Украина

В статье приведены результаты обследования и лечения 129 пациентов, которые были прооперированы по поводу осложненных перитонитом форм дивертикулярной болезни толстой кишки (ДБТК). В экстренном порядке выполнено 105 операций, из них 43 (41,4 %) — с использованием видеолaparоскопического оборудования, традиционным открытым способом — 62 (58,6 %) операции. В исследовании установлено, что оперативное лечение больных с осложненной ДБТК в стадии Hinchey III-IV лучше проводить по методике лапароскопического перитонеального лаважа, о чем свидетельствует меньший койко-день — (7,0±1,9) дня (при операции Гартмана составил (12,0±2,1) суток; при формировании первичного анастомоза — (13,0±3,1) суток), уменьшение летальности (при операции Гартмана умерли 5 (15,6 %) пациентов, при первичных анастомозах со стомой или без нее — 1 (6,25 %)), меньшее количество осложнений — 4 (17,4 %) (при операциях Гартмана — 10 (31,3 %), первичных анастомозах — 4 (25,0 %)).

**Ключевые слова:** дивертикулярная болезнь толстой кишки, лапароскопия, перитонеальный лаваж.

UDC 616.345:616-007.64

V. Yu. Shapovalov

### LAPAROSCOPIC PERITONEAL LAVAGE IN TREATMENT OF PURULENT AND FECAL PERITONITIS AS COMPLICATIONS OF THE COLONIC DIVERTICULAR DISEASE

The Odesa National Medical University, Odesa, Ukraine,  
The Military Clinical Hospital of the South Region, Odesa, Ukraine

**Introduction.** The complications of diverticulosis occurs in 40–42% of patients, of them diverticulum perforation is observed in 3.3% in cases of the clinically expressed and asymptomatic types of the disease. In 1996, O'Sullivan proposed a procedure for laparoscopic peritoneal lavage and drainage (LLD) in patients with diffuse purulent peritonitis after perforation of the diverticulum in the absence of massive



fecal contamination of the abdominal cavity. LLD should be considered as an effective and safe treatment option for patients according to the Hinchey III classification, which avoids Hartmann's operation. The number of complications in this case is 35–38%, lethality — 5–7.1%.

**Aims.** To evaluate the technique of laparoscopic peritoneal lavage in the treatment of complicated colonic diverticular disease.

**Materials and methods.** For 2004–2017 years has been making the analysis of treatment of 129 patients, who were performed 141 operations for the colonic diverticular disease and its complications in the Military Medical Clinical Center of the Southern Region in Odessa. The men were 72 (55.8%), women 57 (44.2%). Complicated forms of colonic diverticular disease were diagnosed in 110 (86.0%) patients. Acute diverticulitis with inflammatory changes in the wall of the colon was diagnosed in 36 (32.4 %) people, diverticulum perforation — 57 (51.4%) patients, intestinal bleeding — in 12 (10.8%) patients, Intestinal fistulas — in 5 (5.4%) patients. In urgent order were performed 105 (74.4%) operations, 43 of them (41.4%) — by using videoendoscopy equipment, 62 (58.6%) operations — the traditional open method.

**Results.** When patients with a clinical picture of unrestricted peritonitis were performed diagnostic laparoscopy — 61, which passed to therapeutic laparoscopy in 26 patients, laparoscopic peritoneal lavage was performed in 23 patients, open operations — 12. The middle amount of bed-day for Hartmann's operation was (12.0±2.1) days; formation of the primary anastomosis — (13.0±3.1) days; laparoscopic peritoneal lavage with drainage — 7.0±1.9 days. The number of complications in LLD — 4 (17.4%) (Hartmann's operation — 10 (31.3%), primary anastomoses — 4 (25.0%)). The lack of mortality (in the operation of Hartmann was 5 patients (15.6%), with primary anastomoses with stoma or without it — 1 (6.25%).

**Conclusions.** Performing laparoscopic peritoneal lavage in patients with perforated diverticulitis complicated by purulent peritonitis is an alternative to Hartmann's operation or intestinal resection with a primary anastomosis (with a preventive stoma), which is based on a lower mortality and fewer complications and reduced bed-days.

**Key words:** colonic diverticular disease, laparoscopy, peritoneal lavage.

## Вступлення

Среди заболеваний толстой кишки одно из ведущих мест занимает дивертикулярная болезнь толстой кишки (ДБТК), частота возникновения которой у лиц пожилого и старческого возрастов достигает 75 % [1; 4; 7].

Осложнение дивертикулеза встречается у 40–42 % пациентов, из них перфорация дивертикуллов наблюдается у 3,3 % больных дивертикулезом ободочной кишки как при клинически выраженном, так и при бессимптомном варианте заболевания [3; 6]. Перфорация дивертикула является четвертой по частоте причиной экстренного хирургического вмешательства после острого аппендицита, перфоративной гастродуоденальной язвы и кишечной непроходимости и третьим по частоте показанием для формирования колостомы. При этом послеоперационная летальность в целом колеблется от 1,0 % и выше [2].

Первая хирургическая методика лечения перфоративного дивертикулита, известная как «трехэтапное лечение», была разработана в клинике Мейо (1924). Методика состоит

в выведении колостомы на уровне поперечной ободочной кишки и дренировании брюшной полости, резекции пораженной ободочной кишки через 3–6 мес. и закрытие колостомы через 3–6 мес.

Второй метод, «двухэтапный», известный как операция Гартмана, впервые был использован Генри Гартманом в 1921 г. для выполнения резекции сигмовидной кишки в лечении неопластических заболеваний. Он представляет собой сегментарную резекцию ободочной кишки без первичного анастомоза, но с концевой колостомой. Непрерывность кишки может быть восстановлена во время второй операции, которая выполняется через 3–6 мес. Операция Гартмана широко используется с 1950-х гг., но при этом имеет значительное количество осложнений, которое достигает 33 %, а уровень смертности — до 19 % [4; 7]. Восстановление непрерывности кишки не выполнялось по различным причинам примерно в 25–50 % случаев. В течение длительного периода времени во многих документах сообщалось о противоречиях между трехэтапными и двухэтапными процедурами. В 2000 г. American

Society of Colon and Rectal Surgeons (ASCRS) отметила, что «для большинства пациентов больше не рекомендуется использовать трехэтапную оперативную тактику». Таким образом, операция Гартмана стала «золотым стандартом» в лечении осложненной ДБТК [4; 5].

Третий способ — одномоментная резекция толстой кишки с анастомозом с формированием петлевой илеоили колостомы. Данный метод лечения характеризуется высоким уровнем осложнений (до 29 %) и смертности (до 9 %) [4].

В 1996 г. О'Салливан предложил методику лапароскопического перитонеального лаважа с дренированием брюшной полости (LLD) у пациентов с разлитым гнойным перитонитом после перфорации дивертикула при отсутствии массивного калового загрязнения брюшной полости. В 2014 г. ASCRS опубликовала «Практические аспекты лечения дивертикулярной болезни сигмовидной кишки» и заявила о «малом количестве существующей литературы по перитонеальному лаважу, что является основным препятствием в пропаганде широкого при-





менения лапароскопического лаважа». После проведенных исследований они пришли к выводу, что LLD следует рассматривать как эффективный и безопасный вариант лечения пациентов по классификации Hinchey III стадии, что позволяет избежать операции Гартмана. Количество осложнений при этом составляет 35–38 %, летальность — от 5 до 7,1 % [4; 7; 8].

**Цель работы** — оценить методику лапароскопического перитонеального лаважа в лечении осложненной ДБТК.

### Материалы и методы исследования

За период 2004–2017 гг. проведен анализ лечения 129 пациентов, госпитализированных в отделения абдоминальной, неотложной хирургии и отделение колопроктологии Военно-медицинского клинического центра Южного региона (Одесса), которым было выполнено 141 операцию по поводу дивертикулярной болезни и ее осложнений. Мужчин было 72 (55,8 %), женщин 57 (44,2 %). Осложненные формы ДБТК диагностированы у 110 (86,0 %) пациентов. Острый дивертикулит с воспалительными изменениями в стенке толстой кишки обнаружен у 36 (32,4 %) человек, перфорация дивертикула — у 57 (51,4 %) пациентов, кишечное кровотечение как причина госпитализации отмечено у 12 (10,8 %) человек, кишечные свищи — у 5 (5,4 %) больных.

В экстренном порядке выполнено 105 (74,4 %) операций, из них 43 (41,4 %) — с использованием видеоэндоскопического оборудования, традиционным открытым способом — 62 (58,6 %) вмешательства. У 16 (15,2 %) пациентов в стадии Hinchey I–II лапароскопия ограничилась диагностическим этапом, у 8 пациентов в стадии Hinchey III выполнен LLD (без стомы). Перитонеальный лаваж с лапароско-

пической сигмостомией по поводу перфорации дивертикула выполнен 15 (14,3 %) больным в стадии Hinchey III–IV. В последующем пациентам проведено плановое оперативное вмешательство. Лапароскопически-ассистированная левосторонняя гемиколэктомия по поводу ДБТК осложнена профузным кровотечением в 2 (1,9 %) случаях и в 2 (1,9 %) — перфорацией дивертикула.

Из открытых операций, выполненных по неотложным показаниям, операция Гартмана проведена 32 (31,4 %) пациентам, левосторонняя гемиколэктомия — 11 (10,0 %), резекция сигмовидной кишки — 6 (5,7 %), экстраперитонизация сигмовидной кишки — 5 (4,4 %), сигмоидэктомия — 3 (2,8 %), сигмостомия на уровне перфорации кишки — 3 (2,8 %), правосторонняя гемиколэктомия — 2 (1,9 %) больным.

При формировании межкшечного анастомоза использовались сшивающие циркулярные аппараты CEEA 31 фирмы “Covidien”, CDH 29 фирмы “Ethicon”.

### Результаты исследования и их обсуждение

При госпитализации пациентам с клинической картиной неотграниченного перитонита для верификации диагноза выполнялась диагностическая лапароскопия (61 случай), которая перешла в лечебную лапароскопию у 26 больных, лапароскопический перитонеальный лаваж проведен 23 пациентам, открытые операции — 12.

Средний койко-день при операции Гартмана составил (12,0+2,1) суток; при формировании первичного анастомоза — (13,0+3,1); при лапароскопическом перитонеальном лаваже — (7,0+1,9) суток.

Послеоперационные осложнения развились у 18 больных. При операциях Гартмана (32 пациента) осложнения бы-

ли в 10 (31,3 %) случаях: внутрибрюшной абсцесс — в 2, нагноение послеоперационной раны — в 2, вялотекущий перитонит — в 1, полиорганная недостаточность — в 3, инфаркт миокарда — в 1, тромбоэмболия легочной артерии — в 1 случаях. В группе первичных анастомозов со стомой или без нее (16 пациентов) выявлено 4 (25,0 %) случая осложнений: несостоятельность анастомоза — 2, нагноение послеоперационной раны — 2. В группе лапароскопического перитонеального лаважа (23 пациента) — 4 (17,4 %) случая: вялотекущий перитонит — 2, наружный свищ — 1, инфаркт миокарда — 1.

При операции Гартмана умерли 5 (15,6 %) больных, при первичных анастомозах — 1 (6,25 %), при выполнении лапароскопического перитонеального лаважа летальности не было.

### Выводы

Выполнение лапароскопического перитонеального лаважа у пациентов с перфоративным дивертикулитом, осложненным гнойным перитонитом, является альтернативой операции Гартмана или резекции кишки с первичным анастомозом (с превентивной стомой), о чем свидетельствует меньшая летальность и меньшее количество осложнений и койко-дней. Ограничением к применению лапароскопического перитонеального лаважа считаем тяжелое состояние пациента вследствие выраженной интоксикации и разлитого калового перитонита (Hinchey IV).

### ЛИТЕРАТУРА

1. Шельгин Ю. А. Клинические рекомендации. Колопроктология / Ю. А. Шельгин, С. А. Фролов // ГЭОТАР-Медиа, 2015. – 528 с.

2. Острый дивертикулит сигмовидной кишки: клиника, диагностика и лечение / Г. И. Воробьев, Ю. М. Панцырев, А. П. Жученко [и др.] // Российский журнал гастроэнтероло-



гии, гепатологии, колопроктологии. – 2007. – Т. 17. – № 4. – С. 44–49.

3. *Болыхов К. В.* Острые воспалительные осложнения дивертикулярной болезни ободочной кишки. Клиника, диагностика, лечение : дис. ... канд. мед. наук : спец. 14.00.27 / Болыхов Кирилл Валерьевич. – М., 2006. – 238 с.

4. *Laparoscopic Peritoneal Lavage: A Definitive Treatment for Diverticular Peritonitis or a "Bridge" to Elective Laparoscopic Sigmoidectomy?* / R. Cirocchi, S. Trastulli, Nereo Vettoreto [et al.] // *Medicine*. – January 2015. – Vol. 94. – N 1. – P. 1–14.

5. *ACPGBI position statement on elective resection for diverticulitis* / J. B. J. Fozard, N. C. Armitage, J. B. Schofield [et al.] // *Colorectal Dis*. – 2011. – Vol. 13. – Suppl. 3. – P. 1–11.

6. Risk factors for colonic diverticular hemorrhage: Japanese multicenter study / K. Suzuki, S. Uchiyama, K. Imajyo [et al.] // *Digestion*. – 2012. – Vol. 85. – P. 261–265.

7. *Peritoneal Lavage in Complicated Acute Diverticulitis Back to the Fu-*

*ture* / Ricardo Escalante G., Leonardo Bustamante-Lopez, Ana Lizcano [et al.] // *J Clin Gastroenterol*. – 2016. – Suppl. 1. – P. 1–4.

8. *Treatment of acute diverticulitis laparoscopic lavage vs. resection (DILALA): study protocol for a randomized controlled trial* / A. Thornell, E. Angenete, E. Gonzales [et al.] // *Trials*. – 2011. – Vol. 12. – P. 186.

#### REFERENCES

1. Shelygin Yu.A., Frolov S.A. Clinical recommendations. *Coloproctology*. GEOTAR-Media, 2015: 528.

2. Vorobyev G.I., Pantsyrev Yu.M., Zhuchenko A.P. et al. Acute diverticulitis of the sigmoid colon: clinic, diagnosis and treatment. *Rossiyskiy jurnal gastroenterologii, gepatologii, koloproktologii* 2007; 17 (4): 44-49.

3. Bolikhov K.V. Acute inflammatory complications of diverticular disease of the colon. Clinic, diagnosis, treatment: dis. of cand. of med. science: 14.00.27. Moscow, 2006: 238.

4. Cirocchi R., MD, PhD, Trastulli S., MD, Vettoreto N., MD, PhD et al.

*Laparoscopic Peritoneal Lavage: A Definitive Treatment for Diverticular Peritonitis or a "Bridge" to Elective Laparoscopic Sigmoidectomy?* *Medicine*. January 2015; 94 (1): 1-14.

5. Fozard J.B.J., Armitage N.C., Schofield J.B. Et al. ACPGBI position statement on elective resection for diverticulitis. *Colorectal Dis* 2011; 13. Suppl. 3: 1-11.

6. Suzuki K., Uchiyama S., Imajyo K. et al. Risk factors for the colonic diverticular hemorrhage: Japanese multicenter study. *Digestion* 2012; 85: 261-265.

7. Escalante G R., Bustamante-Lopez L., Lizcano A. et al. Peritoneal Lavage in Complicated Acute Diverticulitis. *J Clin Gastroenterol* 2016; Suppl. 1: 1-4

8. Thornell A., Angenete E., Gonzales E. et al. Treatment of acute diverticulitis laparoscopic lavage vs. Resection (DILALA): study protocol for a randomized controlled trial. *Trials* 2011. 12. 186.

Поступила 01.06.2017

УДК 617.55-001.45-089:355

О. С. Герасименко

## ХІРУРГІЧНЕ ЛІКУВАННЯ БОЙОВИХ УШКОДЖЕНЬ ЖИВОТА У РАЙОНІ ПРОВЕДЕННЯ АНТИТЕРОРИСТИЧНОЇ ОПЕРАЦІЇ

Військово-медичний клінічний центр Південного регіону, Одеса, Україна,  
Одеський національний медичний університет, Одеса, Україна

УДК 617.55-001.45-089:355

О. С. Герасименко

### ХИРУРГИЧЕСКОЕ ЛЕЧЕНИЕ БОЕВЫХ ПОВРЕЖДЕНИЙ ЖИВОТА В РАЙОНЕ ПРОВЕДЕНИЯ АНТИТЕРРОРИСТИЧЕСКОЙ ОПЕРАЦИИ

*Военно-медицинский клинический центр Южного региона, Одесса, Украина,*

*Одесский национальный медицинский университет, Одесса, Украина*

Проведен анализ хирургического лечения 35 раненых с боевыми повреждениями живота в районе проведения антитеррористической операции. Из 35 раненых с боевыми повреждениями живота у 32 (91,4 %) наблюдались огнестрельные ранения, у 3 (8,6 %) — взрывная травма, закрытая травма живота в результате подрыва бронетехники на минах. При огнестрельных повреждениях в 6 (18,7 %) случаях фиксировались пулевые ранения, в 26 (81,3 %) — осколочные; у 25 (78,1 %) бойцов диагностированы проникающие ранения, у 7 (21,9 %) — непроникающие. Торакоабдоминальные ранения были у 6 (18,7 %) человек: в 4 (12,5 %) случаях при осколочных ранениях, в 2 (6,2 %) — при пулевых.

Всем раненым и травмированным независимо от локализации повреждений выполняли ультразвуковое исследование по FAST-протоколу. При нестабильном состоянии раненых применяли тактику "damage control surgery". На II уровне медицинской помощи умерли 4 (12,5 %) раненых, на III уровне — 1 (3,1 %), общая летальность составила 15,6 %. Результат лечения раненых в живот напрямую зависел от качества организации лечебно-эвакуационного процесса с учетом принципа «золотого часа».

**Ключевые слова:** боевые повреждения живота, хирургическое лечение, лечебно-эвакуационные мероприятия.

© О. С. Герасименко, 2017



**SURGICAL TREATMENT OF COMBAT DAMAGES OF ABDOMEN IN THE AREA OF ANTI-TERRORISTIC OPERATION**

*The Military Medical Clinical Center of the South Region, Kyiv, Ukraine,  
The Odessa National Medical University, Odessa, Ukraine*

**Introduction.** The close relationship of the results of injury treatment of the abdomen and the time and quality of surgical care, with the time and type of medical evacuation from different levels of care, creates great organizational difficulties, particularly in mass admission of injured.

**Aim.** To improve results of surgical treatment of wounded with combat abdominal injuries under the antiterrorist operation in the Donetsk and Lugansk regions of Ukraine.

**Materials and methods.** Analysis of surgical treatment of 35 injured from combat damages of abdomen on 0-II levels of care in the area of anti-terroristic operation. The base line (zero) level of care included emergency medical and first aid, first level — the measures of first medical care, the second level — qualified surgical assistance (second level involves elements of specialized assistance with proper specialists).

**Conclusion.** All of the injured regardless of the lesions localization were performed ultrasound for FAST-protocol. Results of treatment of the wounded in the stomach depends on the quality of the organization of medical evacuation process with the principle of the "golden hour". Diagnostic program with a mandatory FAST-protocol avoids unwarranted invasive procedures and reduce time spent on diagnosis. On base of surgical treatment there should be the principle of a differentiated approach using "damage control" during medical evacuation.

**Key words:** combat damages of abdomen, surgical treatment, medical evacuation.

**Вступ**

У структурі сучасної бойової травми зростає питома вага ушкоджень живота, які супроводжуються розвитком травматичного шоку, поліорганної недостатності та високою летальністю [1; 2; 4; 7].

Під час ведення бойових дій на сході України військова та цивільна медицина відчула низку проблем, пов'язаних з особливостями хірургічної тактики при вогнепальних пораненнях живота. Нерідко виникають тактичні та організаційні труднощі, які призводять до проблем у подальшому етапному лікуванні поранених.

На війні питома вага поранень живота у загальній структурі бойових ушкоджень відносно невелика і коливається від 6,6 до 9 %, під час антитерористичної операції (АТО) у середньому становить 4–7 % [2; 5]. Є тісний взаємозв'язок між результатами лікування поранень живота і термінами початку та якістю хірургічної допомоги, термінами і видом медичної евакуації з різних рівнів медичної допомоги, що створює

великі організаційні труднощі, особливо при масовому надходженні поранених [1; 3; 6]. Специфічні риси вогнепальних поранень живота зумовлюють велику тяжкість функціональних розладів, більш частий розвиток ускладнень (54–81 %) і, як наслідок, більш високий рівень летальності (12–31 %) [1; 4; 7].

Трирічний досвід збройного конфлікту на сході України показав, що звичайна зброя, вдосконалюючись, спричинює поранення особливої тяжкості (так звана неядерна зброя масового ураження, касетні бомби, керовані вибухові пристрої високоточної дії і тощо). На структуру бойових ушкоджень живота впливає характер ведення бойових дій (гібридна війна), який також змінився за минулі три роки. Саме тому, потрібні нові підходи до лікування.

**Мета** роботи — покращання результатів хірургічного лікування поранених з бойовими ушкодженнями живота в умовах проведення антитерористичної операції на території Донецької та Луганської областей України.

**Матеріали та методи дослідження**

Проведено аналіз хірургічного лікування 35 поранених з бойовими ушкодженнями живота на 0–II рівнях медичної допомоги в районі проведення АТО.

Базовий (нульовий) рівень медичної допомоги включав в себе заходи першої медичної та долікарської допомоги, I рівень — заходи першої лікарської допомоги, II рівень — кваліфікована хірургічна допомога (II рівень передбачає елементи спеціалізованої допомоги у разі підсилення відповідними фахівцями).

З-поміж 35 поранених з бойовими ушкодженнями живота у 32 (91,4 %) спостерігалися вогнепальні поранення, у 3 (8,6 %) — вибухова травма, закрита травма живота внаслідок підриву бронетехніки на мінах. При вогнепальних ушкодженнях у 6 (18,7 %) випадках фіксувалися кульові поранення, у 26 (81,3 %) — осколкові; у 25 (78,1 %) хворих діагностовано проникні поранення, у 7 (21,9 %) — непроникні.





Торакоабдомінальні поранення були у 6 (18,7 %) осіб, у 4 (12,5 %) випадках при осколкових пораненнях, у 2 (6,2 %) — при кульових.

3 лінії бойового зіткнення після надання першої медичної та долікарської допомоги поранених вивозили броньованим санітарним транспортом до точки передачі, де їх передавали лікарям (I рівень медичної допомоги) і транспортували автомобільним санітарним транспортом (реанімобілі класу В) на етап кваліфікованої допомоги. На шляхах евакуації, якщо час транспортування становив годину і більше, розгорталися стабілізаційні пункти з можливістю надання хірургічної допомоги в мінімальному обсязі за життєвими показаннями.

Терміни транспортування з моменту поранення на етап кваліфікованої допомоги коливалися залежно від оперативної-тактичної обстановки від 24 хв до 2,5 год і в середньому дорівнювали ( $48,4 \pm 9,2$ ) хв. Затримка вивезення з переднього краю в усіх випадках була пов'язана з інтенсивними обстрілами супротивника, які не дозволяли дістатися поранених.

При закритих травмах живота в одного пацієнта спостерігався розрив селезінки, у другого — розрив нирки, у третього — розрив нирки та печінки.

При непроникних пораненнях живота в одного пацієнта діагностовано розрив сліпої кишки внаслідок бокового удару, в інших випадках ушкодження органів черевної порожнини не спостерігалися.

При проникних пораненнях живота виявлено такі комбінації ушкоджень: тонка кишка — 6; висхідна ободова кишка — 5; діафрагма та шлунок — 1; діафрагма, шлунок і се-

лезінка — 1; клубова, сліпа та висхідна ободова кишки — 1; сигмоподібна кишка — 2; сигмоподібна кишка та селезінка — 1; ректосигмоїдний відділ товстої кишки — 1; селезінка — 1; печінка — 1; тонка та поперечна ободова кишки, підшлункова залоза, верхня брижова та селезінкова вени — 1; печінка, тонка кишка та нижня порожниста вена — 1; тонка та поперечна ободова кишки, верхні брижові артерія та вена — 1; червоподібний відросток, клубова кишка, внутрішня клубова вена та пресакральні венозні сплетення — 1; внутрішні органи не ушкоджені, внутрішньочеревна кровотеча з передньої черевної стінки — 1.

#### **Результати дослідження та їх обговорення**

Усім пораним і травмованим незалежно від локалізації ушкоджень виконували ультразвукове дослідження за FAST-протоколом. За підозри на проникний характер поранення 14 (43,7 %) особам виконали лапароцентез та ревізію черевної порожнини за методикою «блукаючого катетера». У 5 (15,6 %) випадках провели відеолапароскопію, у 2 хворих виявлено непроникні поранення, у 3 — проникні (у 1 хворого виконано електрокоагуляцію рани печінки, у 1 — конверсійну лапаротомію з приводу поранення селезінки та шлунка, у 1 — конверсійну лапаротомію з приводу поранення тонкої кишки). При ознаках масивної внутрішньочеревної кровотечі виконували серединну лапаротомію. У разі нестабільного стану пораних у 3 випадках застосовували тактику "damage control surgery" (DCS).

При ушкодженнях печінки виконували ушивання печінки (або коагуляцію — при незнач-

них ушкодженнях), за неможливості ушивання — тампонаду печінки (гемостатичною марлею).

При ушкодженнях селезінки в усіх випадках проводили спленектомію.

Поодинокі поранення шлунка та тонкої кишки ушивали дворядним швом. При пораненнях шлунка обов'язково ревізували задню його стінку шляхом розсічення шлунково-ободової зв'язки (після ушивання шлунка обов'язково проводили пробу на герметизм шлунка — заливали в черевну порожнину рідину та вводили за допомогою мішка Амбу повітря через шлунковий зонд, при появі в рідині пухирців повітря герметичність недостатня).

У разі розчавлення ділянки тонкої кишки та стабільного стану пораненого резектували ушкоджену ділянку з формуванням тонко-тонкокишкового анастомозу «бік у бік». При значних ушкодженнях тонкої кишки обов'язково проводили назогастроінтестинальну інтубацію зондом Мюллера — Еббота. За тяжкого стану пораненого анастомоз не формували за тактикою DCS.

При пораненнях правої половини товстої кишки з поодиноким ушкодженням не більше ніж на 1/3 діаметра кишки, відсутності розлитого перитоніту та за стабільного стану пораненого виконували ушивання дефекту дворядним швом, у разі перитоніту проводили екстраперитонізацію ушитої ділянки. При множинних ушкодженнях та стабільному стані пораненого виконували правобічну геміколектомію з формуванням ілеотрансверзоанастомозу «бік у бік». При тяжкому стані анастомози не формували, кінці кишок заглушували.

Якщо ушкоджено ліву половину товстої кишки та є не-



ликий дефект (менше 1/3 діаметра), його ушивали, й ушити ділянку екстраперитонізували. При значних ушкодженнях резектували ушкоджену ділянку з формуванням двоствольного *anus praeta ernaturalis* або виконували обструктивну резекцію за типом операції Гартмана. При тяжкому стані пораненого виконували резекцію кишки без формування анастомозу або *anus praeta ernaturalis* за тактикою DCS. Операції при ушкодженнях товстої кишки закінчували девульсією анального сфінктера.

Для дренивання порожнин і клітковинно-фасціальних просторів використовували силіконові (порожні або багатопротильні) дренажі внутрішнім діаметром не менше 8 мм.

У 2 хворих було діагностовано позаочеревинні поранення висхідної ободової кишки на III рівні медичної допомоги (після евакуації поранених і виконання комп'ютерної томографії живота), з приводу чого їм була виконана правобічна геміколектомія з формуванням ілеотрансверзоанастомозу «бік у бік».

На II рівні медичної допомоги (етап кваліфікованої хірургічної допомоги) померли 4 (12,5 %) поранених, на III рівні — 1 (3,1 %) поранений через 3 тиж. після поранення від тромбоемболії легеневої артерії, загальна летальність становила 15,6 %. У 4 поранених, які померли на II рівні, виявлено ушкодження великих судин черевної порожнини (нижня порожниста та печінкові вени — 1, верхня брижова і селезінкова вени — 1, верхні брижові вена й артерія — 1, внутрішня клубова вена та пресакральні венозні сплетення — 1). Усі пацієнти, що померли, були доставлені на етап кваліфікованої допомоги в найкоротші терміни, причиною смерті ста-

ла масивна внутрішньочеревна кровотеча та необоротний геморагічний шок.

### Висновки

1. Результат лікування поранених у живіт напряду залежить від якості організації лікувально-евакуаційного процесу з урахуванням принципу «золотої години».

2. Оптимізація діагностичної програми з обов'язковим застосуванням FAST-протоколу дозволяє уникнути необґрунтованих інвазивних втручань і скоротити затрати часу на встановлення діагнозу.

3. В основі хірургічного лікування повинен лежати принцип диференційованого підходу із застосуванням тактики «damage control» на етапах медичної евакуації.

### ЛІТЕРАТУРА

1. *Очерки боевой травмы живота* / В. Я. Белый, Я. Л. Заруцкий, А. И. Жовтоношко, С. А. Асланян. — К. : «МП Леся», 2016. — 212 с.

2. *Вказівки з воєнно-польової хірургії* / за ред. Я. Л. Заруцького, А. А. Шудрака. — К. : СПД Чаплинська Н. В., 2014. — 396 с.

3. *Військова хірургія з хірургією надзвичайних ситуацій* / за ред. В. Я. Білого. — Тернопіль : Укрмедкнига, 2004. — 324 с.

4. *Гуманенко Е. К. Принципы организации оказания хирургической помощи раненым в локальных войнах и вооруженных конфликтах* / Е. К. Гуманенко, И. М. Самохвалов, А. А. Трусов // *Военно-полевая хирургия локальных войн и вооруженных конфликтов* : рук. для врачей. — М. : ГЭОТАР-Медиа, 2011. — С. 175–187.

5. *Захараш М. П. Кишечні стоми: види стом, методики їх формування; медико-соціальна реабілітація стомованих хворих, ускладнення кишечних стом, їх лікування* : метод. рекомендації / М. П. Захараш, Ю. М. Захараш. — К., 2015. — 43 с.

6. *Rhee P. Лечение современной боевой травмы* / P. Rhee, J. Holcomb, D. Jenkins // *Травма : руководство* : в 3-х томах / Д. В. Феличано, К. Л. Маттокс, Э. Е. Мур ; под ред. Л. А. Якимова, Н. Л. Матвеева ; пер. с англ. —

М. : Изд-во Панфилова ; Бином. Лаборатория знаний, 2013. — Т. 3. — С. 1381–1422.

7. *Chovanes J. The Evolution of Damage Control Surgery* / J. Chovanes, J. W. Cannon, T. C. Nunez // *Surg. Clin. North Am.* — 2012. — Vol. 92, N 4. — P. 859–875.

### REFERENCES

1. Belyy V.Ya., Zarutskiy Ya.L., Zhovtonozhko A.I., Aslanyan S.A. *Essays of a military trauma of abdomen*. Kyiv "MP Lesya", 2016, 212 p.

2. Zarutskiy Ya.L., Shudrak A.A. (eds) *Indications for military surgery*. Kyiv, SPD Chaplynska N. V., 2014, 396 p.

3. Belyy V.Ya. (ed.) *Military surgery with emergency surgery*. Ternopil, Ukrmedbook, 2004. 324 p.

4. Gumanenko Ye.K., Samokhvalov I.M., Trusov A.A. *Principles of organization of rendering surgical treatment for wounded in war and armed conflict. Voенно-polevaya khirurgiya lokalnykh voyn i vooruzhennykh konfliktov: rukovodstvo dlya vrachey*. Moscow, "GEOTAR-Media", 2011, 175-187.

5. Zakharash M.P., Zakharash Yu.M. *Intestinal stoma: types of stoma, methods of their formation; medical and social rehabilitation of patients with stoma, complications of stoma, their treatment (Guidelines)*. Kyiv, 2015. 43 p.

6. Rhee P., Holcomb J., Jenkins D. *The modern treatment of combat trauma. Travma: ruk-vo v 3 t. Felychano D.V., Mattoks K.L., Mur E.E.. transl. from English. ed. by Yakymov L.A., Matveev N.L.* Moscow, Izd-vo Panfilova, Binom, Laboratoriya znaniy 2013; 3: 1381-1422.

7. Chovanes J., Cannon J.W., Nunez T.C. *The Evolution of Damage Control Surgery*. *Surg. Clin. North Am.* 2012; 92 (4): 859-875.

Надійшла 01.06.2017



Б. С. Запорожченко, Д. А. Бондарець, І. Є. Бородаєв,  
К. П. Кірпічнікова, О. Б. Зубков

## ДІАГНОСТИЧНІ ТА ХІРУРГІЧНІ АСПЕКТИ ЛІКУВАННЯ ХВОРИХ НА ЖОВЧНОКАМ'ЯНУ ХВОРОБУ, УСКЛАДНЕНУ СИНДРОМОМ МІРІЗІ

Одеський національний медичний університет, Одеса, Україна,  
Одеський обласний клінічний медичний центр, Одеса, Україна

УДК 616.366-003.7-06-07-08

Б. С. Запорожченко, Д. А. Бондарець, І. Є. Бородаєв, К. П. Кирпичникова, О. Б. Зубков  
ДИАГНОСТИЧЕСКИЕ И ХИРУРГИЧЕСКИЕ АСПЕКТЫ ЛЕЧЕНИЯ БОЛЬНЫХ ЖЕЛЧНО-  
КАМЕННОЙ БОЛЕЗНЬЮ, ОСЛОЖНЕННОЙ СИНДРОМОМ МИРИЗЗИ

*Одесский национальный медицинский университет, Одесса, Украина,*

*Одесский областной клинический медицинский центр, Одесса, Украина*

В основу исследования положен анализ историй болезни и клинических наблюдений 65 больных с синдромом Мириizzi. В работе использована классификация McSherry (1982). Первый тип синдрома Мириizzi диагностирован у 2 больных при наличии сужения общего печеночного протока или общего желчного протока на уровне желчного пузыря или пузырного протока. Второй тип синдрома Мириizzi установлен у 3 больных. Диагноз основывался на выявлении патологического свища между желчным пузырем или расширенным протоком пузыря и общим, часто с конкрементом в свище, печеночным или общим желчным протоком; или наличии холедохолитиаза с расширенным и выпрямленным протоком. Операцией выбора при синдроме Мириizzi I типа была лапароскопическая холецистэктомия, при наличии свища предпочтение отдавалось «открытой» холецистэктомии с пластикой общего желчного протока на дренаже Кера. В отдельных случаях для лечения синдрома Мириizzi было показано выполнение гепатикоюноанастомоза.

**Ключевые слова:** синдром Мириizzi, желчнокаменная болезнь, свищ, стриктура, холедохолитиаз, эндоскопическая холангиопанкреатография.

UDC 616.366-003.7-06-07-08

Б. S. Zaporozhchenko, D. A. Bondarets, I. Ye. Borodayev, K. P. Kirpichnikova, O. B. Zubkov  
DIAGNOSTIC AND SURGICAL ASPECTS OF THE TREATMENT OF PATIENTS WITH  
CHOLELITHIASIS COMPLICATED BY MIRIZZI SYNDROME

*The Odesa National Medical University, Odesa, Ukraine,*

*The Odesa Regional Clinical Medical Center, Odesa, Ukraine*

**Introduction.** One of the serious complications of calculous cholecystitis is Mirizzi syndrome (MS). Its incidence ranges from 0.2–5.0%.

**Aim.** To improve the results of preoperative diagnosis and treatment results of patients with the Mirizzi syndrome.

**Materials and methods.** The study is based on the analysis of medical records and clinical observation of 65 patients with the MS. We used the classification McSherry (1982), which proposed to divide Mirizzi syndrome into two types: I type — stricture caused by compression of the bile duct stone impact to cystic duct or gallbladder neck; type II — cholecystocholelechocheal fistula formation which results from a calculus long stay in the neck of the gallbladder or bladder duct.

**Results.** All 65 (100%) patients visited hospital at various stages of calculous cholecystitis. At ultrasound MS is not diagnosed in 54 (83.9%) patients. 49 patients were performed MRI cholangiography mode. ERCP was performed in 5 (7.7%) patients with extended bile duct and symptoms of obstructive jaundice. The MS first type was diagnosed in 2 patients in the presence of a narrowing of the general hepatic duct or common bile duct at the level of the gallbladder or cystic duct. The second type of MS occurred in 3 patients. Diagnosis is based on: identifying pathological fistula between the bladder or expanded and bile duct, often with the presence a fistula concrement in it, or the presence of choledocholithiasis extended and straight ducts.

**Conclusion.** Operation of choice, MS and type, was laparoscopic cholecystectomy, if provided voles prefer "open" cholecystectomy with plastic common bile duct drainage in Kerala. In some cases, for the treatment of SM was shown hepatic jejunoanastomosis performance.

**Key words:** Mirizzi syndrome, cholelithiasis, fistula, stricture, choledocholithiasis, endoscopic cholangiopancreatography.

Одним із тяжких ускладнень калькульозного холециститу є синдром Міріззі. Частота його коливається в межах 0,2–5,0 %.

Як і раніше, залишаються розбіжності в діагностиці та лікуванні даної патології. Післяопераційна летальність коли-

вається від 4,8 до 23,8 % [1; 2; 6; 7]. При визначенні морфологічного субстрату синдрому Міріззі одні дослідники розуміють під цим терміном звуження про- світу загальної печінкової або





жовчної протоки, зумовлене тиском конкремента, що знаходиться в протоці міхура або в гартмановій кишні, або зміни, які виникають в результаті перистальтичних скорочень, спазму жовчної протоки. Інші цей синдром розглядають як утворення нориці між жовчним міхуром і магістральною жовчною протокою внаслідок тривалого запального процесу, що перебігає на тлі хронічного холециститу.

Доопераційна діагностика даної патології становить чималі труднощі та залишається одним зі складних і актуальних завдань у біліарній хірургії, від успішності розв'язання якого багато в чому залежить результат лікування хворих на синдром Міріззі [3–5]. Ультразвукове дослідження (УЗД) дозволяє діагностувати синдром Міріззі до операції у 8,6–22,0 % випадків. При ендоскопічній холангіопанкреатографії (ХПГ) дану патологію виявляють до операції у 33,0–50,0 % хворих, що визначає обсяг і метод оперативного втручання. Існуючі дослідження недостатньо висвітлюють комплексну діагностику синдрому Міріззі й обґрунтований вибір хірургічної тактики.

**Мета** дослідження — поліпшити результати передопераційної діагностики та лікування хворих на синдром Міріззі.

### Матеріали та методи дослідження

Вивчено досвід лікування хворих на гострий калькульозний холецистит із діагностованим синдромом Міріззі в клініці хірургії № 2 ОНМедУ з 2006 по 2016 рр. В основу роботи покладено аналіз історій хвороби та клінічних спостережень 65 хворих на синдром Міріззі, що по відношенню до кількості хворих на калькульозний хо-

лецистит — 4569 осіб — становить 1,42 %. Жінок було 40 (61,5 %), чоловіків — 25 (38,5 %). Вік хворих коливався від 24 до 97 років. Серед досліджуваних хворих переважали пацієнти літнього — 39 (60,0 %) і старечого віку — 26 (40,0 %). У роботі використана класифікація McSherry (1982), в якій запропоновано поділяти синдром Міріззі на два типи: I тип — стриктура зумовлена стисканням жовчної протоки вклиненным каменем міхурової протоки або шийки жовчного міхура; II тип — холецистохоледохальна нориця, формування якої відбувається в результаті тривалого перебування конкремента у шийці жовчного міхура або в протоці міхура. Серед досліджуваних хворих переважали пацієнти з II типом синдрому Міріззі — 48 (73,8 %), з I типом було — 17 (26,2 %) осіб.

Усі 65 (100 %) хворих надійшли до стаціонару на різних стадіях розвитку калькульозного холециститу. У 24 (36,9 %) хворих гострий напад захворювання відзначений вперше, переважно при I типі синдрому Міріззі — у 6 хворих. Періодично повторювані напади частіше спостерігалися у хворих з II типом синдрому Міріззі — у 26 (40,0 %) хворих. При надхо-

дженні до стаціонару хворі скаргились на біль у правому підребер'ї, іктеричність шкірних покривів різного ступеня вираженості. Найчастіше при синдромі Міріззі відзначалися біль у правому підребер'ї — у 40 (61,5 %) і зовнішні прояви жовтяниці — у 34 (52,3 %) хворих. Ознаки холангіту виявлені у 23 (35,4 %) хворих. При порівняльному аналізі даних літератури і наших показників за частотою виникнення болю при синдромі Міріззі, холедохолітазі та гострому холециститі істотних відмінностей не виявлено [5].

Ультразвукове дослідження було проведено усім досліджуваним хворим (рис. 1).

Синдром Міріззі, за даними УЗД, був запідозрений у 11 (16,9 %) хворих на підставі ознак, поданих у табл. 1.

При УЗД синдром Міріззі не діагностований у 54 (83,9 %) хворих.

У 49 хворих було виконано магнітно-резонансну томографію в режимі холангіографії (рис. 2). Діагноз встановлено на підставі таких ознак, як: наявність зморщеного жовчного міхура, вклинення каменя в шийку жовчного міхура, розширення внутрішньопечінкових і позапечінкових жовчних проток без і з наявністю холедо-

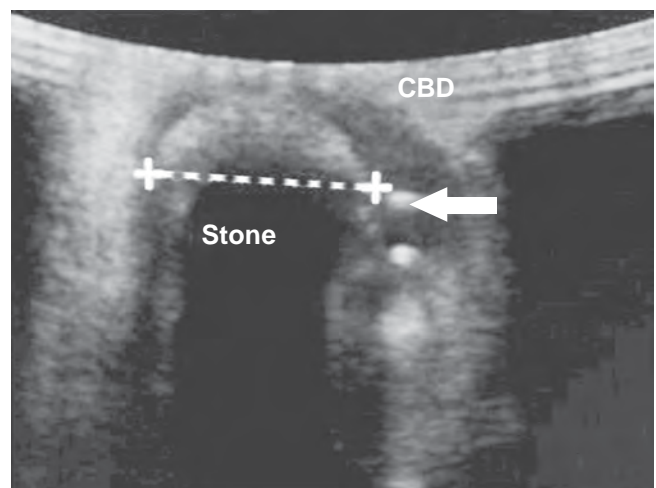


Рис. 1. Синдром Міріззі. Ультразвукове дослідження



Таблиця 1

## Ультразвукові ознаки синдрому Міріззі

УЗД-ознаки	Кількість хворих, n=11
Конкремент міхурової протоки з незначним розширенням загальної печінкової протоки	3
Розширена міхурова протока з конкрементом	2
Розширена міхурова протока з низьким впадінням	2
Зморщений жовчний міхур + розширення внутрішньопечінкових проток + не розширена загальна жовчна протока	1
Вклинений камінь шийки жовчного міхура + розширення жовчних проток + холедохолітіаз	1
Зморщений жовчний міхур + розширення жовчних проток + холедохолітіаз	1
Зморщений жовчний міхур + розширення жовчних проток + холедохолітіаз + звуження у ділянці загальної печінкової протоки	1

холітіазу. Привертає увагу поєднання кількох ознак, за яких можна запідозрити наявність синдрому Міріззі: зморщений жовчний міхур з розширенням жовчних проток виявлений у 10 (20,4 %) хворих із 49, у поєднанні з холедохолітіазом — у 8 із них; у 19 (38,7 %) осіб — вклинення конкремента в шийку жовчного міхура у поєднанні з розширенням жовчних проток; у 12 (24,5 %) — вклинення конкремента в шийку жовчного міхура у поєднанні з розширенням жовчних проток і наявністю холедохолітіазу; у 8 (16,3 %) наявність білідигестивної нориці. Діагностична

чутливість при цьому сягала 86,6 %.

Ендоскопічну ретроградну ХПГ виконано 5 (7,7 %) хворим із розширеними жовчними протоками і явищами механічної жовтяниці (рис. 3). Перший тип синдрому Міріззі діагностований у 2 хворих за наявності звуження загальної печінкової протоки або загальної жовчної протоки на рівні жовчного міхура або міхурової протоки. Другий тип синдрому Міріззі встановлений у 3 хворих.

Діагноз ґрунтувався на виявленні патологічної нориці між жовчним міхуром або розширеною протокою міхура і

загальною печінковою або загальною жовчною протокою, часто з наявністю в нориці конкремента; або ж наявності холедохолітіазу з розширеною і випрямленою протокою. Результати передопераційної діагностики синдрому Міріззі дозволяють визначити метод і обсяг оперативного втручання, запобігаючи розвитку як інтраопераційним, так і післяопераційним ускладненням.

Методи лікування при синдромі Міріззі — ендоскопічні та відкрите хірургічне втручання. Варіант оперативного втручання, як правило, визначається залежно від типу синдрому Міріззі [8]. При I типі методом вибору була лапароскопічна холецистектомія (ЛХЕ) у 25 (38,5 %) хворих, ЛХЕ з дрениванням холедоха — у 2 (3,1 %). Ятрогенних ушкоджень жовчних проток і конверсії в даній групі не було.

Перевагу у лікуванні хворих на синдром Міріззі віддавали відкритим хірургічним втручанням — у 38 (58,5 %) випадках. При II типі синдрому Міріззі основними видами оперативного втручання були: «відкрита» холецистектомія з пластикою загальної жовчної протоки на дренажі Кера (за наявності дефекту не більше 1/3 окружності жовчної протоки) — у 30 (46,2 %);

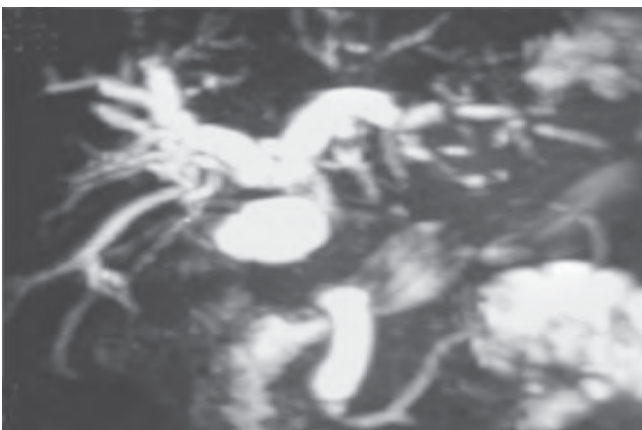

Рис. 2. Синдром Міріззі. Магнітно-резонансна томографія

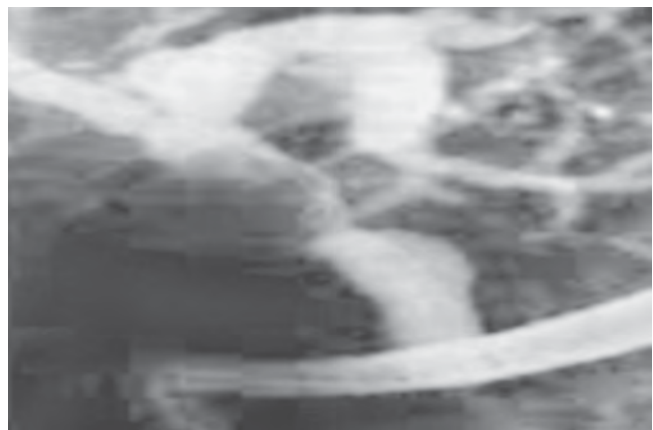


Рис. 3. Синдром Міріззі. Ендоскопічна ретроградна холангіопанкреатографія

гепатикоєюноанастомоз (за наявності дефекту більш ніж 1/3 окружності жовчної протоки) — у 8 (12,1 %) хворих. Основні хірургічні оперативні втручання при синдромі Міріззі III–IV типів не мають принципових відмінностей від вищеописаних операцій. Перевагу віддавали накладенню гепатикоєюноанастомозу на виключеній за Ру петлі тонкої кишки. Післяопераційна летальність при I типі становила 1,1 %, а при II типі й ускладненому перебігу захворювання — 5,5 %. Отже, доопераційна діагностика цього синдрому вкрай важка через відсутність характерної клінічної картини. Найбільш оптимальними методами доопераційної діагностики є магнітно-резонансна томографія та ХПГ. Уточнювальна діагностика повинна тривати і під час операції, із застосуванням холангіографії і фіброхолангіоскопії. При синдромі Міріззі III–IV типів перевагу слід віддавати традиційній холецистектомії з пластиком холедоха на дренажі Кера або гепатикоєюноанастомозу. Застосування такої оптимальної діагностики та лікувальної тактики дозволяє уникнути небезпечних ускладнень і досягти сприятливих результатів.

### Висновки

1. Вивчення анамнезу, клініко-лабораторних даних показало, що клінічна картина не дає підстав для виділення характерних ознак синдрому Міріззі, що відрізняють його від інших ускладнень калькульозного холециститу.

2. Рентгенендоскопічні методи є більш інформативними в діагностиці синдрому Міріззі і дозволяють визначити морфологічний тип даної патології з високою діагностичною чутливістю понад 75 %.

3. Операцією вибора, при синдромі Міріззі I типу є лапароскопічна холецистектомія, за наявності нориці перевагу віддавали «відкритій» холецистектомії з пластиком загальної жовчної протоки на дренажі Кера. В окремих випадках для лікування синдрому Міріззі показано виконання гепатикоєюноанастомозу.

### ЛІТЕРАТУРА

1. Аліджанов Ф. Б. Роль эндоскопической ретроградной панкреатохолангиографии в диагностике синдрома Мириizzi, обусловленного холецистобилиарным свищом / Ф. Б. Аліджанов, К. С. Ризаев, И. Х. Бойназаров // *Анналы хирургической гепатологии*. – 2006. – Т. 11. – № 3. – С. 63.
2. Вакулин Г. В. Опыт лечения больных с синдромом Мириizzi / Г. В. Вакулин, А. Е. Новосельцев, Г. Г. Гвниашвили // *Анналы хирургической гепатологии*. – 2006. – Т. 11. – № 3. – С. 74.
3. Ревякин В. И. Диагностика и лечение синдрома Мириizzi / В. И. Ревякин, В. С. Савельев // 50 лекций по хирургии, под. ред. В. С. Савельева. – М. : Медиа Медика, 2006. – С. 413–422.
4. Gomez D. Mirizzi's syndrome — results from a large western experience / D. Gomez, S. H. Rahman // *HPB*. – 2006. – Т. 8. – P. 474–479.
5. Kaya D. MRCP diagnosis of Mirizzi syndrome in a paediatric patient: importance of TL-weighted gradient echo images for diagnosis / D. Kaya, M. Karcaaltincaba // *Pediatr. Radiol.* – 2006. – Vol. 36. – P. 980–982.
6. Синдром Мириizzi — причина ятрогенных повреждений гепатикохоледоха / Г. Г. Ахаладзе, А. Е. Котовский, Т. В. Унгуряну, Э. И. Гальперин // *Хирургия*. – 2009. – № 7. – С. 21–23.
7. Выбор оптимального метода лечения больных с синдромом Мириizzi / А. Е. Климов, А. Г. Федоров, С. В. Давыдова, Е. Н. Майзельс // *Журнал Вестник РУДН*. – Москва, 2010. – С. 130–132.
8. Майзельс Е. Н. Выбор метода лечения больных с синдромом Мириizzi // *Виноградовские чтения : материалы конф. молодых ученых*. – М. : Изд-во РУДН. – 2010. – С. 27–29.

### REFERENCES

1. Alidzhanov F.B., Rizaev K.S., Boynazarov I.Kh. The role of endoscopic retrograde pancreatocholangiography in the diagnosis of Mirizzi syndrome caused by cholecystobiliary fistula. *Annaly khiryrgicheskoy gepatologii* 2006; 11 (3): 63.
2. Vakulin G.V., Novoseltsev A.E., Gvniashvili G.G. Experience in the treatment of patients with Mirizzi syndrome. *Annaly khiryrgicheskoy gepatologii* 2006; 11 (3): 74.
3. Revyakin V.I., Savelyev V.S. Diagnosis and treatment of Mirizzi syndrome. 50 lectures on surgery, under. ed. by Saveliev V.S. Moscow, Media Medika, 2006: 413-422.
4. Gomez D., Rahman S.H. Mirizzi's syndrome — results from a large western experience. *HPB* 2006; 8: 474-479.
5. Kaya D., Karcaaltincaba M. MRCP diagnosis of Mirizzi syndrome in a paediatric patient: importance of TL-weighted gradient echo images for diagnosis. *Pediatr. Radiol* 2006; 36: 980-982.
6. Akhaladze G.G., Kotovskiy A.E., Unguryan T.V., Galperin E.I. Mirizzi syndrome — the cause of iatrogenic damage of hepaticocholedochus. *Khirurgiya* 2009; 7: 21-23.
7. Klimov A.E., Fedorov A.G., Davydova S.V., Mayzels E.N. Optimal method choice of Mirizzi syndrome patients treatment. *Zhurnal vestnik RUDN*. Moscow, 2010: 130-132.
8. Meyzels E.N. Choice of Mirizzi syndrome patients treatment method. *Vinogradovskie chteniya*. Proceedings of the conference of young scientists. Moscow. Izdatelstvo RUDN 2010: 27-29.

Надійшла 01.06.2017





Г. Є. Самойленко, П. Г. Кондратенко

## «ПРОПЕЛЕР»-ТЕХНІКА ПЛАСТИКИ РОЗПОВСЮДЖЕНИХ РАНОВИХ ДЕФЕКТІВ ДИСТАЛЬНИХ ДІЛЯНОК ГОМІЛКИ І СТОПИ

Донецький національний медичний університет, Краматорськ, Україна

УДК 616-089.844.5-089:617.58

Г. Є. Самойленко, П. Г. Кондратенко

### «ПРОПЕЛЛЕР»-ТЕХНИКА ПЛАСТИКИ РАСПРОСТРАНЕННЫХ РАНЕВЫХ ДЕФЕКТОВ ДИСТАЛЬНЫХ УЧАСТКОВ ГОЛЕНИ И СТОПЫ

*Донецкий национальный медицинский университет, Краматорск, Украина*

Приведен опыт использования 12 пропеллерных перфорантных лоскутов суральной артерии у 11 больных с распространенными острыми и хроническими ранами дистальных участков стопы и голени.

Положительные результаты лечения были получены в 11 (92 %) случаях. В дополнительной хирургической аутодермопластике вследствие частичного некроза кожного островка лоскута нуждались два пациента, а в результате полной утраты одного лоскута потребовалась низкая ампутация конечности. Операции были выполнены в условиях инфекции и функциональных расстройств. У всех пациентов получено полное заживление ран.

Использование нового способа поднятия перфорантных лоскутов — это эффективный метод закрытия обширных раневых дефектов мягких тканей нижней конечности и стопы.

**Ключевые слова:** дистальные отделы голени и стопы, перфорантные пропеллер-лоскуты.

UDC 616-089.844.5-089:617.58

G. Ye. Samoylenko, P. G. Kondratenko

### THE "PROPELLER"-TECHNIQUE OF THE DISTAL LEG AND FOOT WOUNDS PLASTY

*The Donetsk National Medical University, Kramatorsk, Ukraine*

**Introduction.** The lower part of leg wounds reconstruction after acute battle trauma, mechanical and thermal injuries caused by the paucity of soft tissue resources in this region. Various procedures including skin grafting with or without negative pressure wound therapy and local random flaps have been used with varying degrees of success to cover lower leg or foot wounds. Other methods include: local or regional muscle and fasciocutaneous flaps, free muscle and fasciocutaneous, or perforator flaps, which also have varying degrees of success.

**Patients and methods.** This article reviews 12 propeller perforator flaps, which were performed in 11 patients with acute and chronic wounds involving the foot and lower leg. These patients were admitted between 2014 and 2017. All flaps were based on perforators from the sural artery.

**Results.** A successful healing rate was obtained in 11 (92%) cases. Revisional surgery and skin grafting for skin necrosis was performed in two cases with one complete loss of the flap which led to a lower extremity amputation. The surgery was performed in the setting of infection and function disorder in all patients. Complete recovery of wounds was reached.

**Conclusions.** The purpose of this article is to review the use of propeller perforator flaps as an effective method for soft tissue coverage of the lower extremity and foot.

**Key words:** distal parts of lower leg and foot, perforator propellers.

Усунення великих тканинних дефектів м'яких тканин на рівні нижньої третини гомілки і стопи є важливим і часто непростим завданням реконструктивної хірургії. Складна анатомія і висока функціональна значущість даного анатомічного сегмента кінцівки потребують адекватного підходу до відновлення м'якотканинного покриву, що особливо важливо при розповсюджених дефектах. Великий рановий де-

фект — повношарова втрата покривних тканин, яка не може бути ліквідована шляхом самостійної регенерації або зближенням країв рани, тому потрібне застосування технологій поверхневого перерозподілу або розтягування тканин.

Одним з основних у відновній пластичній хірургії є принцип «реконструктивних сходів», що характеризується досягненням доступного результату загоєння ран і реконст-

рукції в певний термін вибором оптимального варіанта втручання у перебіг захворювання, із найменшими втратами для здоров'я хворого та якості його життя. Протягом десятиліть ранне видалення некрозу й автопластика є стандартом лікування розповсюджених травм, а клаптева техніка — методом вибору у разі ушкодження глибоких структур для відновлення руху, функції або косметичних втрат.

Запропоновано велику кількість методик із різною ефек-



тивністю: кроспластика на тимчасовій живлячій ніжці, транспозиція клаптів м'язів, вільні клапті на мікросудинних анастомозах або клапті з розтягнених тканин (дермотензія). Однак ці методи мають низку недоліків: тривале вимушене положення та іммобілізація при залученні контралатеральної кінцівки; втрата функціональних елементів донорських ділянок при пластиці м'язовими клаптями; потреба в спеціальному обладнанні та наявності висококваліфікованої бригади мікрохірургів, істотні матеріальні витрати при виконанні пересадки вільних клаптів на мікросудинних анастомозах; необхідність проведення етапних операцій при дермотензії.

**Мета** роботи — підвищити ефективність реконструктивно-відновного лікування розповсюджених дефектів м'яких тканин при ощадливому усіченні дистальних сегментів нижньої третини гомілки і стопи, ушкоджених внаслідок механічної та термічної травми, а також інфекційно-некротичних процесів.

Протягом кількох років техніка пересадки клаптів удосконалювалася під впливом теорії ангіосомів. Н. Нуакусоку et al. (1991) вперше запропонували хірургічну техніку "Propeller"

для острівцевих клаптів, пересаджених на перфорантних судинах [1]. Ця техніка має величезне значення, але є лише частиною нового напрямку, оскільки сьогодні існує безліч нерозв'язаних проблем, таких як розміри перфорантних клаптів, їх тканинний склад і виживання, особливо в умовах масштабного руйнування та інфікування тканин.

З огляду на те, що рішення на користь вибору методу реконструкції потребує врахування функціональних якостей відновлюваного покриву й анатомічних особливостей зони ушкодження, часто проблемою є обмежена площа шкірного «острівця» через перевищення його розмірів рановим дефектом. Використання традиційної методики взяття клаптів гомілки часто закінчується його частковою, а то і повною втратою [2; 3], тому необхідно удосконалювати техніку операції.

#### Матеріали та методи дослідження

Нами проведена ретроспективна оцінка використання "Propeller"-техніки підняття острівцевих клаптів гомілки на суральному судинно-нервовому пучку в 11 пацієнтів, які перебували на лікуванні з 2014 до

2017 рр. в опікових відділеннях Краматорська і Маріуполя та хірургічному відділенні в Дружківці. Завдання ліквідації дефектів гомілки та стопи в умовах масштабного руйнування тканин гомілки і стопи (1-ша група) розв'язувались у пацієнтів з мінно-вибуховою і виробничою шахтною травмою (по 2 спостереження). Лікування гнійно-некротичних ран (2-га група) знадобилося у разі ампутації та резекції стопи при остеомієліті (3 пацієнти) і відмороженнях (4 спостереження).

У 4 пацієнтів 1-ї групи оперовані 4 кінцівки, у 7 пацієнтів 2-ї групи відновлені 8 кінцівок, одному пацієнтові з ампутацією з приводу відмороження IV ступеня закриття кукси проведено на обох кінцівках (табл. 1). Усі хворі — чоловіки у віці (40,3±7,4) року. Переважна більшість ран розповсюджувалися на опорну поверхню. Локалізацією дефекту в 9 випадках був дистальний сегмент стоп, а у 3 випадках — поєднання його з ділянками п'яти і ахіллового сухожилка. У двох із 3 пацієнтів з остеомієлітичними виразками і некрозом були фактори ризику атеросклерозу і макроангіопатії.

Візуалізацію судинно-нервового пучка і перфорантів ви-

Таблиця 1

Характеристика виконання «Пропелер»-пластики ранових дефектів

Вік, років	Етіологія	Дефект тканин	Розмір клаптя, см	Ускладнення
40	Шахтна травма	Дефекти п'яти, внутрішньої кісточки	12×15	—
29	Шахтна травма	Кісточка, п'ята, ділянка ахіллового сухожилка, медіальна і нижня третини великогомілкової кістки	19×13	—
57	Мінно-вибухова травма	Кісточка, п'ята, ділянка ахіллового сухожилка, медіальна і нижня третини великогомілкової кістки	12×22	Крайова ішемія дистальних відділів клаптя
63	Остеомієлітична флегмона	Кісточка, п'ята, ділянка ахіллового сухожилка, проксимальна і нижня третини великогомілкової кістки	6×18	Крайовий некроз клаптя
45	Остеомієлітична флегмона	Ділянка ахіллового сухожилка, внутрішня кісточка, п'ята	8×14	Некроз клаптя через венозний тромбоз, прогресування діабетичної гангрени



Вік, років	Етіологія	Дефект тканин	Розмір клаптя, см	Ускладнення
47	Остеомієлітична флегмона	Ділянка ахіллового сухожилка, п'ята, внутрішня кісточка, тил стопи	10×19	—
53	Відмороження	П'ята, кукса стопи	14×29	Ішемічні фліктени
32	Відмороження	П'ята, кукса стопи	14×22	—
32	Відмороження	П'ята, кукса стопи	12×29	—
46	Відмороження	П'ята, кукса стопи	14×29	—
38	Мінно-вибухова травма	Дефекти навколо гомілковостопного суглоба, травматична ампутація першого пальця, рани п'яти й опорної поверхні стопи	8×29	Крайова ішемія дистальних відділів клаптя
56	Відмороження	П'ята, кукса стопи	11×24	Крайовий некроз клаптя

конували портативним ультразвуковим доплерівським пристроєм ("IABP-Doppler, Data-score®", США).

#### Результати дослідження та їх обговорення

У всіх пацієнтів спостерігалося адекватне судинне кровопостачання, навіть у 3 пацієнтів 2-ї групи, у яких була збережена тільки одна артерія (*a. tibialis ant.* в одному й *a. tibialis post.* у двох випадках). При госпіталізації проводили бакпосів із рани м'яких тканин, вводили антибіотики широкого спектра дії, локально протягом 3–7 днів до зникнення ознак запалення використовували VAC-терапію. У всіх випадках вторинну хірургічну обробку рани, некректомію і закриття дефектів м'яких тканин виконували протягом однієї операції.

**Техніка підняття клаптя.** В операційній хворий знаходиться в положенні лежачи на животі. Після обробки операційного поля проводимо висічення некротизованих тканин. Наносимо точку на середину поглиблення між головками литкового м'яза. Інші дві точки ставимо на верхівку зовнішньої кісточки і горбистість п'яtkової кістки. Відстань між ними ділимо навпіл і відмічаємо четверту точку. З'єднуємо першу точку і четверту прямою

лінією. Ця лінія збігається з проекцією суральної нейросудинної ніжки.

Далі вибираємо один з перфорантів попередньо визначених в межах від 5 до 8 см проксимальніше верхівки зовнішньої кісточки по задній її поверхні. Вимірюємо відстань від перфорантної судини до дистального краю дефекту. Позначаємо форму дефекту на стерильному прозорому целофані. Переводимо цю відстань на проекцію судинної ніжки сурального клаптя, від перфорантної судини в сторону головок литкового м'яза. До отриманої відстані додаємо близько 2 см — надлишок, необхідний при повороті клаптя. Потім «малюємо» форму шкірного клаптя з урахуванням його подальшого повороту (рис. 1).

Взяття клаптя починаємо від проксимального краю. Першим розрізом виділяємо суральну нейросудинну ніжку. Проксимальніше клаптя перетинаємо її, перев'язуємо і включаємо до складу клаптя разом із глибокою фасцією. Потім розріз подовжуємо по краях клаптя в дистальному напрямку до проекції нейросудинної суральної ніжки. Щоб уникнути порушення судинних зв'язків між шкірним острівцем і судинною ніжкою, тимчасово підшиваємо до нього фасцію

двома швами. Потім подовжуємо його відшарування від підлеглих тканин. Виділяємо судинну ніжку в дистальному напрямку, до місця обраної нами перфорантної судини.

При використанні "Propeller"-техніки враховуємо, що суральна артерія у 100 % випадків має анастомози з мало-гомілковою артерією через *septocutaneous perforators*, що проходять в перегородці глибокої фасції гомілки.

Слід наголосити, що ізолюваність ангіосома багато в чому

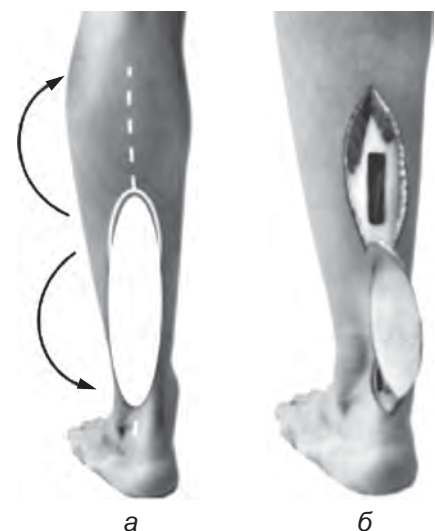

Рис. 1. Схематичне позначення нейросудинної суральної ніжки з розташованим на ній шкірним острівцем клаптя (а) і розгортання клаптя на дистальний дефект гомілки (б)



відносна. У його центрі тиск крові більш високий, ніж у периферичних відділах, де він зрівнюється зустрічним тиском із синергічних джерел кровопостачання. По межі зон судинного розгалуження спостерігається рівновага тиску двох самостійних судинних сіток, і зменшення його в одній ділянці полегшує пересування крові за межі стандартної зони розгалуження. Підсікаючи тканини на певній відстані, яка перевищує периферичний кордон ангіосома, ми сприяємо припиненню зустрічного тиску. Дійсні розміри будь-якого ангіосома перевищують ділянку проекції визначеної судини. Завжди існує можливість сформувати по периферії додаткову ділянку тканини із розрахунку 1 : 1, а збільшений клапоть в межах конкретного судинного розподілу зберігає всі шанси на життєздатність.

Дана обставина передбачає обов'язкове включення до складу сурального клаптя і його «ніжки» вищевказаної фасціальної перегородки. Судинні гілки проходять через задню міжм'язову перегородку гомілки і спрямовуються на задню її поверхню, де формують множинні анастомози уздовж литкового нерва, що локалізуються в чотирисантиметровій зоні уздовж його стовбура. При цьому найбільш дистальні постійні перегородкові шкірні гілки знаходяться у межах ділянки на 6–10 см вище вершини латеральної кісточки. Венозне відтікання з клаптя здійснюється венами, які формують дрібнопетлясту сітку, розташовану уздовж сурального нерва, з подальшим дренажем у малу підшкірну вену.

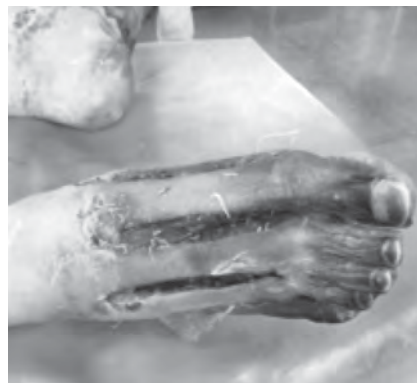Дистальніше перфоранта, відступивши 1–3 см, перетинаємо шкірний місток, заощаджуючи місце виходу перфорантних судин, тим самим перетворюючи клапоть в острівцевий. Це спрощує виділення судинної ніжки, а після переміщення клаптя на дефект

допомагає уникнути її компресії.

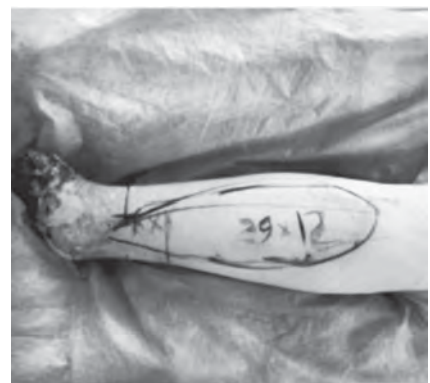При цьому ретельно виділяли в судинній ніжці перегородково-шкірну гілку малоомілкової артерії та дві супровідні вени, що виходять із задньої міжм'язової перегородки гомілки в зоні до 6 см і проксимальніше вершини латеральної кісточки (рис. 2).

Піднятий на дистальній ніжці шкірно-фасціальний клапоть розгортаємо на 180°, адаптуючи шляхом накладення рідких фіксуючих вузлових інтрадермальних швів PDS 4.0 до країв дефекту без натягнення, і підшиваємо до країв ранового дефекту (рис. 3).

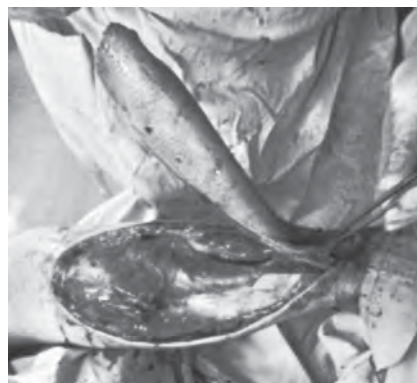Підклаптевий простір дренажували пасивно. Донорська рана закривалася шляхом комбінованої автодермопластики трансплантатами завтовшки 0,3 см. Тривалість операції становила від 1 год 20 хв до 2 год 10 хв.



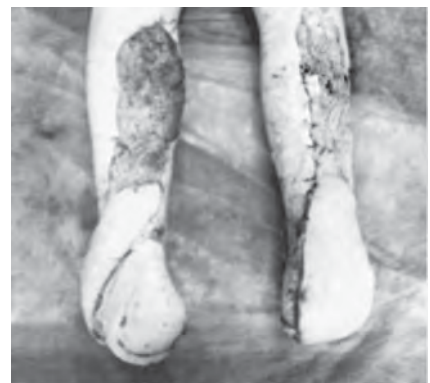а



б



в



г

Рис. 3. Пластика кукс обох стоп після відмороження IV ступеня мегакомплексами тканин на суральній артерії із використанням "Propeller"-техніки (а–г)



Рис. 2. Перегородково-шкірна гілка малоомілкової артерії та дві супровідні вени, що виходять із задньої міжм'язової перегородки гомілки

Результати дослідження були оцінені ретроспективно, як інтегральний показник визначали частоту випадків, коли вдалося добитися первинного,



неускладненого загоєння рани. Частоту ускладнень приживлення клаптів визначали за такими параметрами, як частота їх тотального або часткового некрозу і наявність місцевих гнійних ускладнень. Термін спостереження становив від 6 до 11 міс. (у середньому 9,6 міс.).

Середній час лікування до-рівнював  $(46,2 \pm 19,3)$  дня. Одинадцять із 12 (91,7 %) клаптів прижились і забезпечили добрі функціональні результати відновленого шкірного покриву гомілки. При відмороженнях формували острівцевий суральний клапоть максимальної площі —  $(349,2 \pm 19,3)$  см<sup>2</sup>. Середня площа сформованих острівцевих клаптів при мінновивбухових пораненнях і гострій травмі сягала  $(230,8 \pm 15,7)$  см<sup>2</sup>. У хворих з остеомієлітичним некрозом гомілки і стопи середня величина шкірної частини клаптя була найменшою і становила в середньому  $(136,7 \pm 20,35)$  см<sup>2</sup> (див. табл. 1).

У 2-й групі відзначена втрата одного клаптя внаслідок венозного тромбозу та прогресування діабетичної гангрени, що потребувало реампутації (12,5 %). В 1 (12,5 %) випадку були ознаки венозної недостатності клаптя з розвитком фліктен, у 2 (25 %) випадках розвинувся крайовий некроз клаптя, який потребував додаткової автодермопластики.

У 1-й групі у двох випадках спостерігали явища крайової ішемії дистальних відділів клаптя, але в жодному з них не потребувалося додаткової автодермопластики, пов'язаної з його некрозом. Виходячи з нашого досвіду, фатальні порушення мікроциркуляції, мабуть, пов'язані зі станом і розташуванням судинної ніжки клаптя. При використанні "Propeller"-техніки ніжка адекватно ізольована від зовнішнього середовища тканинами самого клаптя, тимчасом як при традиційному способі підняття ніжка розташовується або в

тунелі з прилеглих, найчастіше патологічно змінених, тканин, або потребує додаткового укриття шляхом використання вільного розщепленого шкірного автотрансплантата.

Навіть після найретельнішої хірургічної некректомії та дебридменту великої зони поранень або інфікованого дефекту, його тканини залишаються контамінованими. Тільки закриття васкуляризованими тканинами може запобігти прогресуванню вторинного некрозу й інфекційним ускладненням.

Стан ранового реципієнтного ложа мав першорядне значення для запобігання розвитку гнійних ускладнень, тому що будь-які процеси репарації потребують адекватного кровопостачання. Про це свідчить однакова частота нагноєння ран у групах. Так, при використанні традиційної техніки взяття клаптя ознаки місцевої інфекції були у 50 % хворих (у двох із чотирьох у 1-й та у чотирьох із восьми у 2-й групі).

Через обмежену кількість ресурсів м'яких тканин для клаптевої реконструкції стопи завжди слід заохочувати спробу врятувати опору кінцівки за рахунок тканин гомілки, оскільки це єдиний спосіб знизити рівень ампутацій і забезпечити життєздатність оголених глибоких структур дистальних відділів нижньої кінцівки.

У термін до 3–6 міс. в жодного пацієнта не було отримано повного відновлення опороздатності та мобілізації хворого, хоча самі пацієнти були задоволені досягнутим обсягом рухів.

### Висновки

Тракування даних роботи обмежено невеликою кількістю вибірки, а максимальний можливий розмір острівця клаптя досі не визначений і залежить від індивідуальних особливостей структури ран і супровідного стану організму кожного пацієнта.

Використання "Propeller"-техніки мобілізації комплексу покривних тканин є ефективним інструментом закриття глибоких складних дефектів дистальних відділів нижніх кінцівок і гомілки різної етіології. Успіх пластики ран може бути досягнутий без використання мікрохірургії і відповідає бюджету ординарного хірургічного відділення за рахунок стабільної реваскуляризації ушкодженої зони тканин, відновлення покривів, зменшення вираженості деформації стопи і скорочення термінів підготовки до протезування і функціональної реабілітації.

### ЛІТЕРАТУРА

1. Hyakusoku H. The propeller flap methods / H. Hyakusoku, T. Yamamoto, M. Fumiiri // Br. J. Plast. Surg. – 1991. – Vol. 44. – P. 53–54.

2. Слесаренко С. В. Використання «сурального» шкірно-фасціального клаптя на дистальній основі для заміщення ранових дефектів нижньої кінцівки / С. В. Слесаренко, П. О. Бадюл // Хірургія України. – 2008. – № 1 (25). – С. 44–50.

3. *Можливості застосування вакуум-терапії при порушеннях венозного відтоку в острівцевих клаптях* / П. О. Бадюл, Г. Є. Самойленко, Н. М. Нор, К. С. Слесаренко // Клінічна хірургія. – 2015. – № 7. – С. 52–54.

### REFERENCES

1. Hyakusoku H., Yamamoto T., Fumiiri M. The propeller flap methods. *Br J Plast Surg.* 1991; 44: 53-54.

2. Slesarenko S.V., Badyul P.O. Using "sural" skin-fascial flap based on distal to replace traumatic lower limb defects. *Khirurgiya Ukrainy* 2008; 1 (25): 44-50.

3. Badyul P.O., Samoilenko G.Ye., Nor N.M., Slesarenko K.S. Possibilities of vacuum therapy for venous disorders in islet grafts. *Klinichna khirurgiya* 2015; 7: 52-54.

Надійшла 01.06.2017



Я. Л. Заруцький, С. А. Асланян, А. О. Компанієць

## ВАКУУМНІ ПОВ'ЯЗКИ У ХІРУРГІЧНОМУ ЛІКУВАННІ ПОРАНЕНИХ З ВЕЛИКИМИ ДЕФЕКТАМИ М'ЯКИХ ТКАНИН

Українська військово-медична академія, Київ, Україна

УДК 617-089.844

Я. Л. Заруцький, С. А. Асланян, А. О. Компанієць

### ВАКУУМНЫЕ ПОВ'ЯЗКИ В ХИРУРГИЧЕСКОМ ЛЕЧЕНИИ РАНЕНЫХ С ОБШИРНЫМИ ДЕФЕКТАМИ МЯГКИХ ТКАНЕЙ

*Украинская военно-медицинская академия, Киев, Украина*

Представлены результаты лечения раненых с огнестрельными и другого генеза травмами конечностей с наличием обширных дефектов мягких тканей. Установлено, что лечение этой категории раненых с включением метода вакуумной терапии в комплексное хирургическое лечение имеет ряд существенных преимуществ: сокращаются сроки лечения, увеличивается количество случаев заживления раны первичным натяжением, уменьшается количество послеоперационных осложнений, не наблюдается нагноений раны.

**Ключевые слова:** огнестрельная рана, дефект мягких тканей, хирургическое лечение, вакуумная терапия.

UDC 617-089.844

Ya. L. Zarutskyy, S. A. Aslanyan, A. O. Kompaniets

### VACUUM DRESSINGS IN THE SURGICAL TREATMENT OF THE INJURED WITH WIDE SOFT TISSUE DEFECTS

*The Ukrainian Military Medical Academy, Kyiv, Ukraine*

**Introduction.** The problem of treating gunshot wounds and their impact has been and remains one of the most complex and urgent tasks of military surgery. One of the modern world standards in the treatment of gunshot wounds with extensive defects of soft tissues for prolonged active drainage is widespread adoption of vacuum dressings. In combination with surgical treatment, this method can effectively clean and prepare for the closure of gunshot wounds.

**Aim.** To improve methods and improve outcomes in the system of specialized medical care to the wounded with live surgical trauma and the presence of extensive soft tissue defects by applying WAC therapy in complex surgical treatment of victims.

**Materials and methods.** It analyzes the results of examination and treatment of 157 injured with gunshot wounds who were in the Military Hospital within the period from 2014 to 2017 and 52 people in the control group.

**Results.** The study found that the characteristics of the wound healing process in patients with soft tissue defects of different origin showed significant differences depending on microbial contamination (clean, dirty, festering wounds), features and mechanism of injury and location.

**Conclusion.** Results of surgical treatment of soft tissue defects in the combat surgical trauma using vacuum-dressing show that the primary intention wound healing in surveillance study group was 24.4% more than in the comparison group and the control group ( $p < 0.01$ ). Wound healing during the first 15 days was also significantly more affected in the main group. This decrease resulted active period and postoperative treatment period and total hospital stay of patients in treatment with the use of vacuum-dressing. It was established lesser number of postoperative complications (bleeding, fluid accumulation, festering wounds, fistulas, pain) applying vacuum therapy by 10% ( $p < 0.05$ ) as for control group and 17.6% ( $p < 0.05$ ) as for the comparison group. The largest share of complications in the study group occupy bleeding (5.5%). At the same time, festering wounds were not observed, indicating the effectiveness of cleaning the wound with the method of vacuum therapy.

**Key words:** bullet wound, soft tissue defect, surgery treatment, vacuum therapy.

#### Вступ

Проблема лікування вогнепальних поранень та їх наслідків була і залишається одним з найбільш складних і актуальних завдань військово-польової хірургії. З часів ви-

находу пороху вогнепальна зброя постійно удосконалюється, створюються нові види снарядів із все більш руйнівною силою. Одним з видів бойової травми є вогнепальні поранення, питома вага яких у сучасних військових

конфліктах становить 73–83 % санітарних втрат хірургічного профілю [1; 2]. Нині лікування таких хворих супроводжується значною кількістю ускладнень (4,9–7,3 %), що потребує вдосконалення хірургічної тактики лікування цієї категорії пацієнтів [2]. Важливим аспектом у рівні організа-





ції допомоги таким пораненим є також показник ступеня відновлення втраченої функції у зв'язку з травмою, скорочення періоду лікування та відновлення боєздатності.

Одним із сучасних світових стандартів у лікуванні вогнепальних ран з великими дефектами м'яких тканин для проведення активного подовженого дренивання є широке впровадження вакуумних пов'язок (ВАК-пов'язки). У комбінації з хірургічною обробкою цей метод дозволяє ефективно очищувати та готувати до закриття вогнепальні рани [3–5]. Проте у 10–12 % поранених, що мають вогнепальні рани кінцівок з великими дефектами м'яких тканин, після їх очищення ВАК-пов'язкою і закриття рани вільним розщепленим клаптом шкіри або переміщеним з сусідніх ділянок васкуляризованим шматком, спостерігаються локальні септичні ускладнення, що суттєво збільшує терміни лікування та подальшої реабілітації [6].

В умовах проведення військових дій на теренах України пошук удосконалення методології лікування поранених з бойовою хірургічною травмою і великими дефектами м'яких тканин та застосуванням ВАК-пов'язок дозволять суттєво знизити рівень ускладнень, зменшити період лікування, реабілітації та відновлення боєздатності.

**Мета** дослідження — удосконалити методи та покращити результати лікування в системі надання спеціалізованої медичної допомоги пораненим з бойовою хірургічною травмою і наявністю великих дефектів м'яких тканин шляхом застосування ВАК-терапії в комплексному хірургічному лікуванні постраждалих.

### **Матеріали та методи дослідження**

Проведено аналіз результатів обстеження і лікування 157 поранених із вогнепальними ранами, які перебували в клі-

ніці ушкоджень НВМКЦ ГВКГ у період з 2014 по 2017 рр. та 52 особи контрольної групи.

При проведенні дослідження використовували клінічні та статистичні методи. Клінічні методи: характеристика обстежених з бойовою хірургічною травмою м'яких тканин кінцівок (у т. ч. загальні аналізи крові та сечі, біохімічні аналізи крові, рентгенографія, рентгеноскопія, УЗД, ЕКГ, МСКТ, МРТ). Додатково в основній та групі порівняння кожному пораненому проводили диференційну діагностику стану хірургічної травми м'яких тканин кінцівок за кількома показниками (термографія, мікробіологічне забруднення рани тощо).

У клінічні спостереження були включені досліджувані з гострими гнійними хірургічними захворюваннями м'яких тканин, спричиненими вогнепальними пораненнями. Пацієнти були розподілені на три групи.

До першої групи (група порівняння) увійшло 66 хворих, у яких в лікуванні гнійної хірургічної інфекції м'яких тканин вогнепального походження використаний традиційний інцизійно-дренажний спосіб у поєднанні з антибактеріальною терапією.

В основну, другу групу, увійшов 91 пацієнт з гострою гнійною хірургічною інфекцією м'яких тканин, у лікуванні яких, окрім вищеназваних методів, був також застосований метод вакуум-терапії (ВАК-терапія).

Середній вік поранених в основній, групі порівняння та контрольній становив ( $31,9 \pm 5,1$ ), ( $32,6 \pm 5,5$ ) та ( $32,1 \pm 5,2$ ) року відповідно. В активному працездатному віці (18–49 років) були 182 (87,08 %) пацієнти. Результати дослідження аналізувалися з використанням загальноприйнятих методів варіаційної статистики: проводився розрахунок середнього арифметичного, похибки середньоарифметичного значення, середньоквадратичного відхилення. Відмінності між вибірка-

ми оцінювались за параметричним критерієм Стьюдента з відповідним розрахунком рівня значущості.

### **Результати дослідження та їх обговорення**

У результаті дослідження встановлено, що перебіг процесу загоєння ран у постраждалих з дефектами м'яких тканин вогнепального і невогнепального походження мав суттєві відмінності залежно від мікробної контамінації (чисті, забруднені, гнійні рани), особливостей механізму отримання травми та її локалізації.

Бойова хірургічна травма потребує більш агресивного хірургічного лікування з урахуванням ступеня мікробного забруднення рани або наявності в ній гнійного ексудату. Розподіл на інфіковані та гнійні рани має практичне значення для лікувальної тактики і прогнозування перебігу загоєння рани.

Оцінка лікування вогнепальних ран методом ВАК-терапії як методу, який певною мірою є менш вивченим в умовах проведення бойових дій, потребувала розробки критеріїв відбору поранених до цього методу лікування з необхідністю врахування таких ознак, як наявність гнійного вогнища в ранах після їх хірургічної обробки; ран, що тривало не загоюються; зі значною кількістю ексудату; зі значними дефектами м'яких тканин; з комбінованим механізмом утворення та великим об'ємом контужених тканин. Була врахована також наявність ускладнень після попередніх операцій.

Установлено, що лікування методом ВАК-терапії надає низку переваг: активне видалення надлишкового ранового ексудату; збереження вологого ранового середовища, що стимулює ангиогенез, підсилює фібриноліз і сприяє функціонуванню факторів росту; прискорення зниження бактеріального обсіменіння тканин рани; зниження локального інтерстиціального набряку тканин, змен-



шення міжклітинного тиску, посилення місцевого кровообігу та лімфообігу. Поліпшення перфузії ранового ложа приводить до підвищення концентрації ліків у тканинах рани та посилення ефекту медикаментозного лікування. Лікування методом ВАК-терапії сприяє скороченню економічних витрат і профілактиці внутрішньолікарняних інфекцій: ВАК-пов'язки накладаються беззмінно на тривалий термін (у середньому на 2–3 доби), що дозволяє навіть у першу фазу ранового процесу обходитися без перев'язок та контакту з персоналом лікарні.

Оцінка клініко-фізіологічної особливості загоєння ран при бойовій хірургічній травмі з використанням методу ВАК-терапії показала, що при надходженні до стаціонару стан пацієнтів цієї групи оцінювався як середньотяжкий. Інтоксикаційний синдром проявлявся гіпертермією і тахікардією. Зміни гемічних показників крові спочатку характеризувалися анемією. Лейкоцитарна реакція виражалася лейкоцитозом —  $(12,18 \pm 0,22) \cdot 10^9/\text{л}$ , з нейтрофільним зрушенням до юних форм. Було встановлено, що на момент виконання хірургічної обробки гнійного вогнища його бактеріальна забрудненість значно перевищувала «критичний рівень», а також була на порядок вищою, ніж в основній групі. Результати якісного мікробіологічного дослідження, як і в групі порівняння, свідчили про переважання в гнійному вогнищі грампозитивної флори. Спектр чутливості виявлених мікроорганізмів характеризувався резистентністю до антибіотиків пеніцилінового ряду.

Вже перший сеанс ВАК-терапії вносив істотні корективи в основні ланки патогенезу запального захворювання. Було відмічено кількісне збільшення ексудації з рани і зміну характеру виділень з гнійного на серозний. Це цілком можна пояснити примусовою евакуацією в

процесі ВАК-терапії міжклітинної рідини, наявної у надлишку у вогнищі запалення. У найближчі три-чотири доби, протягом яких проводили ВАК-терапію, у більшості хворих спостерігалася ліквідація інтоксикаційного синдрому.

Відомо, що інтоксикація за наявності гнійного запалення в м'яких тканинах має резорбтивний характер і залежить від стану гнійного вогнища. Щонайшвидше очищення рани від гною і некротів, яке відбувалося до п'яти діб у половини поранених, у чималому ступені сприяло детоксикації. Водночас, градієнт руху міжклітинної рідини скорочує резорбцію токсинів, що містяться в навколорановій зоні тканинного і бактеріального походження та біологічно-активних речовин.

Крім того, у чималому ступені процесу усунення інтоксикації сприяло швидке зменшення мікробного забруднення рани. При мікробіологічному дослідженні встановлено, що до п'ятої доби проведення ВАК-терапії бактеріальна забрудненість тканин вогнища знизилася до  $(4,1 \pm 2,2) \cdot 10^4$  КУО на  $1 \text{ см}^2$  поверхні рани, а у деяких клінічних спостереженнях рана нова поверхня взагалі була стерильною. Така динаміка кількісного мікробіологічного критерію відрізнялася позитивно від аналогічних показників у групі порівняння. На локальному рівні рана характеризувалася появою активних грануляцій на її поверхні в середньому на п'яту-шосту добу лікування, що означало зменшення тривалості I фази запалення і швидшою її зміною II фазою відповідно до природно-біологічної моделі ранового процесу.

Поряд з такою яскравою позитивною динамікою клінічних симптомів відбувалися помітні зміни із зовнішнього боку ранового процесу — гемічних показників. Кількість лейкоцитів до п'ятої доби знижувалася до нормального рівня  $7,24 \pm 0,84$ . Важливо, що максимально

швидка динаміка зазначених показників відбувалася саме в період максимальної активності лікування при використанні методу ВАК-терапії. Якісний мікробіологічний аналіз мазків з рани, виконаний на сьому-восьму добу післяопераційного періоду, свідчив, що вид збудника в ході лікування не змінювався і зберігав вихідний спектр чутливості до антибіотиків.

Отримані результати дозволяють дійти висновку, що наприкінці сьомої доби лікування методом ВАК-терапії у жодному спостереженні не відбувалося госпітального інфікування рани. Крім того, таку швидку динаміку можна пояснити і механічним усуненням накопичених патологічних чинників переважно у поверхневій фракції ексудату. Протягом другого тижня лікування відбувалася подальша нормалізація клінічних і гемічних показників — знижувалися кількість лейкоцитів і процентний вміст паличкоядерних нейтрофілів ( $p < 0,05$ ). Нарешті, висока клінічна ефективність використаного комплексу лікувальних заходів підтверджувалася ще й тим, що більш ефективний тканинний кровообіг і зниження кількості мікробів в рані зменшували ймовірність прогресування гнійно-некротичного процесу. Тому необхідність у проведенні повторної операції з приводу прогресування гнійного процесу скоротилася в 2,5 рази. Комбінована антибактеріальна терапія проводилася у 17,1 % клінічних спостережень і тільки у 2 (2,2 %) пацієнтів була здійснена зміна антибіотиків. У результаті сприятливого розвитку патологічного процесу тривалість перебування хворих основної групи в стаціонарі становила  $(15,74 \pm 3,10)$  ліжко-дня ( $p < 0,05$ ).

Аналіз представленого матеріалу свідчить про те, що при ВАК-терапії спостерігається сприятливий розвиток локального запалення. Після хірургічної обробки гнійного вогни-



ща в найкоротші терміни відбувається очищення поверхні рани, усунення з неї збудника гнійної інфекції, максимально рано з'являються активні грануляції і клінічно вловлюються ознаки крайової епітелізації. Загальна реакція на запалення зазнає відповідних позитивних змін, завдяки розриву замкнутого патологічного кола, що досягається за допомогою вакуумування на рівні вогнища ураження. Результати додаткових методів дослідження дозволяють висловити припущення про те, що патогенетичну основу такого розвитку подій в організмі становить зміна мікроциркуляційного кровообігу, яка виникає під впливом ВАК-терапії. Головною відмітною особливістю є суттєва активізація локального кровообігу. Саме кровопостачання визначає напруженість природної резистентності тканини. Комплексне вивчення динаміки низки загальних і місцевих показників дозволяє стверджувати, що зафіксоване нами посилення кровообігу навколо ранової зони має не тільки кількісне вираження, а й якісний зміст. Можливо, цей фактор також сприяє залученню антибіотиків у зону запалення. Це означає можливість створення і збереження вищої й ефективної концентрації антибактеріального препарату в патологічному вогнищі.

Проведене комплексне хірургічне та консервативне лікування хворих з дефектами м'яких тканин за загальноприйнятими показаннями оцінювалося за результатами лікування за допомогою загальноприйнятих клінічних показників. Результати комплексного хірургічного лікування поранених з великими дефектами м'яких тканин із застосуванням інцизійно-дренажного способу у поєднанні з антибактеріальною терапією оцінювалися за допомогою загальноприйнятих клінічних показників. Проте оцінка ефективності комплексного лікування поранених із

великими дефектами м'яких тканин при бойовій хірургічній травмі з використанням ВАК-пов'язки потребувала іншого підходу. Для цього, враховуючи особливості перебігу вогнепальної рани, нами адаптовані існуючі методичні підходи і розроблено додаткові критерії оцінки медичної та соціальної ефективності лікування цієї категорії поранених.

У результаті лікування з використанням ВАК-терапії рани були закриті первинним натягом на 4,4 % більше у хворих основної групи, порівняно з контрольною ( $p < 0,01$ ), і на 24,4 % більше, ніж у групі порівняння. Різниця у 20 % між контрольною і групою порівняння пояснюється особливостями вогнепальної рани, а саме: висока забрудненість рани після поранення, наявність фактора контузії м'яких тканин.

Більшість вогнепальних ран з великими дефектами м'яких тканин 85,7 % ( $p < 0,01$ ) в основній групі були закриті у термін перших 15 днів, що на 3,1 % більше, ніж у контрольній групі ( $p < 0,01$ ), і на 32,7 %, ніж у групі порівняння. Це зумовлено прискоренням переходу ранового процесу у другу фазу при використанні ВАК-терапії. У 14,3 % поранених основної групи загоєння рани відбулося у перший місяць після операції. Більша тривалість післяопераційного періоду була зумовлена натягом країв рани, поганими репараційними властивостями тканин.

Загальна тривалість лікування в основній групі була на  $(44,1 \pm 2,3)$  % меншою, ніж у групі порівняння, причому період післяопераційного лікування суттєво не відрізняється. Це свідчить про скорочення періоду активного операційного лікування внаслідок більш швидкої підготовки рани до закриття при використанні ВАК-терапії. Звертає на себе увагу той факт, що загальна тривалість лікування в контрольній групі також на  $(23,5 \pm 1,1)$  % менша, ніж у групі порівняння,

що відображає особливості перебігу ранового процесу при вогнепальній травмі. Різниця у тривалості післяопераційного лікування пов'язана з тим, що в групі порівняння та контрольній групі використання методів пластичного закриття ран супроводжувалося значним натягненням її країв у постраждалих, а також характеризувалося більшим відсотком ускладнень, що розвинулись у ранньому післяопераційному періоді у пацієнтів цих груп.

Ускладненнями в післяопераційному періоді вважалися всі виникаючі проблеми, що потребують додаткових втручань (кровотечі, розходження швів, скупчення рідини (сероми, гематоми), нагноєння рани, нориці). Результати дослідження свідчать про меншу кількість післяопераційних ускладнень при застосуванні ВАК-терапії на 10 % ( $p < 0,05$ ) щодо контрольної групи та на 17,6 % ( $p < 0,05$ ) щодо групи порівняння. Найбільшу питому вагу ускладнень в основній групі мали кровотечі (5,5 %).

Оцінка інтенсивності післяопераційного больового синдрому у постраждалих з великими дефектами м'яких тканин вогнепального та іншого походження за шкалою опитувальника на 1-шу, 3-тю, 5-ту, 10-ту, 30-ту добу з моменту останньої операції свідчать про достовірне зниження інтенсивності больових відчуттів у постраждалих основної групи на десяту добу, що пов'язано з комплексним ефектом ВАК-терапії, а саме: зменшення площі та глибини рани внаслідок фізичної дії негативного тиску, помірна дермотензія країв рани, яка зменшує натягнення її країв у післяопераційному періоді, ефективно дренирування ексудату, що зменшує локальні запальні явища.

Досить високий показник  $3,7 \pm 0,3$  ( $p < 0,05$ ) у пізньому післяопераційному періоді у поранених з бойовою хірургічною травмою, які лікувалися тра-





диційним способом, зумовлений відносно великою кількістю ускладнень, що виникали в післяопераційному періоді.

Динаміка клініко-лабораторних показників крові при лікуванні хворих з різними формами місцевої хірургічної інфекції з дефектами м'яких тканин свідчить, що завдяки використанню ВАК-пов'язок в основній групі до п'ятої доби нормалізувалася кількість лейкоцитів, що стало можливим завдяки покращанню ліквідації ранового вмісту, зменшенню резорбції продуктів місцевої реакції організму. Швидкість осідання еритроцитів на 10-ту добу в групах порівняння та контрольній залишалася високою —  $(33,95 \pm 2,31)$  і  $(20,65 \pm 1,34)$  мм/год відповідно, що пов'язано з наявністю хронічного запального процесу, а в основній групі цей показник хоча і перевищував норму, але незначно —  $(16,33 \pm 1,12)$  мм/год, рівень альбумінів на 5-ту і 10-ту добу був стабільно низьким:  $(39,42 \pm 1,42)$  г/л — основна,  $(38,52 \pm 1,43)$  г/л — група порівняння і  $(37,5 \pm 1,43)$  г/л ( $p < 0,001$ ) порівняно з рівнем при надходженні.

Таким чином, результати проведеного дослідження свідчать про достовірні переваги в ефективності лікування поранених з великими дефектами м'яких тканин при бойовій хірургічній травмі з використанням ВАК-пов'язки, що проявляється в зменшенні періоду лікування, прискоренні зниження бактеріального забруднення рани, зниженні локального інтерстиціального набряку тканин, міжклітинного тиску, посиленні місцевого лімфо- і кровообігу. Поліпшення перфузії ранового ложа приводить до підвищення концентрації ліків у тканинах рани та посилення ефекту медикаментозного лікування. Комплексне лікування із застосуванням методу ВАК-терапії сприяє скороченню економічних витрат на профілактику внутрішньолікарняних інфекцій, прискоренню відновлення функції

кінцівок, зменшенню терміну повернення до професійної діяльності, підвищенню якості життя поранених з бойовою хірургічною травмою.

За результатами дослідження розроблені пропозиції щодо стандартів і клінічних протоколів лікування поранених з вогнепальними ураженнями м'яких тканин кінцівок.

## Висновки

1. Адаптовані існуючі методичні підходи і розроблені нові критерії оцінки медичної та соціальної ефективності лікування хворих з дефектами м'яких тканин при бойовій хірургічній травмі з використанням ВАК-пов'язки, враховуючи особливості перебігу лікування вогнепальної рани.

2. Результати хірургічного лікування хворих з дефектами м'яких тканин при бойовій хірургічній травмі з використанням ВАК-пов'язки свідчать, що загоєння рани первинним натягом в основній групі спостереження було на 24,4 % більшим, ніж у групі порівняння і контрольній групах ( $p < 0,01$ ). Загоєння рани протягом перших 15 діб було також достовірно у більшій кількості постраждалих основної групи. Це зумовило зниження терміну активного операційного та післяопераційного лікування і загального періоду перебування у стаціонарі хворих при лікуванні з використанням ВАК-пов'язки.

3. Встановлена менша кількість післяопераційних ускладнень (кровотечі, розходження швів, скупчення рідини, нагноєння рани, нориці, больові відчуття) при застосуванні ВАК-терапії на 10 % ( $p < 0,05$ ) щодо контрольної групи та на 17,6 % ( $p < 0,05$ ) щодо групи порівняння. Найбільшу питому вагу ускладнень в основній групі мають кровотечі (5,5 %). Водночас не спостерігалися нагноєння ран, що свідчить про ефективність очищення рани при застосуванні методу ВАК-терапії.

## ЛІТЕРАТУРА

1. *Вказівки з воєнно-польової хірургії* / С. А. Асланян, В. Я. Білий, І. С. Богдан [та ін.] ; за ред. Я. Л. Заруцького, А. А. Шудрака. — К. : Чалчинська Н. В., 2014. — 400 с.

2. *Хирургическая инфекция* : учебник / Н. П. Безлюда, А. С. Чебурахин, Я. Л. Заруцкий [и др.]. — К., 2009. — 296 с.

3. *The effects of varying degrees of pressure delivered by negative-pressure wound therapy on skin perfusion* / M. S. Timmers, S. Le Cessie, P. Banwell, G. N. Jukema // *Ann Plast Surg*. — 2005. — Vol. 55, N 6. — P. 665–671.

4. *Слесаренко С. В. Методика пространственного перераспределения покровных тканей при пластическом закрытии глубоких и обширных раневых дефектов* / С. В. Слесаренко, П. А. Бадюл // *Вопросы реконструктивной и пластической хирургии*. — 2013. — № 4 (47). — С. 17–25.

5. *Immediate and Early Tissue Expander Placement for Acute Closure of Scalp Wounds* / A. Turko, G. Fuzaylov, V. L. Savchyn, D. Driscoll // *Annals of Plastic Surgery*. — 2013. — Vol. 71, N 2. — P. 160–165.

6. *Галич С. П. Хирургическое лечение дефектов мягких тканей голени* / С. П. Галич, А. Ю. Дабижа, А. Ю. Фурманов // *Хірургія України*. — 2007. — № 2. — С. 111–123.

## REFERENCES

1. Aslanian S.A., Bilyi V.Ya., Bogdan I.S. et al.; ed. by Ya.L. Zarutsky, Shudrak A.A. *Instructions in military surgery*. Kyiv: Chalchynska N.V., 2014. 400 p.

2. Bezlyuda N.P., Cheburakhin A.S., Zarutskiy Ya.L. et al. *Surgical infection. A textbook*. Kyiv, 2009, 296 p.

3. Timmers M.S., Le Cessie S., Banwell P., Jukema G.N. The effects of varying degrees of pressure delivered by negative-pressure wound therapy on skin perfusion. *Ann Plast Surg* 2005; 55 (6): 665-71.

4. Slesarenko S.V., Badyul P.A. Technique of spatial redistribution of integumentary tissues during plastic closure of deep and extensive wound defects. *Voprosy rekonstruktivnoy i plasticheskoy khirurgii* 2013; 4 (47): 17-25.

5. Turko A., Fuzaylov G., Savchyn V.I., Driscoll D. Immediate and Early Tissue Expander Placement for Acute Closure of Scalp Wounds. *Annals of Plastic Surgery* 2013; 71 (2): 160-165.

6. Galich S.P., Dabizha A.Yu., Furmanov A.Yu. Surgical treatment of soft tissue defects of the calf. *Khiryryhiya Ukrainy* 2007; 2: 111-123.

Надійшла 01.06.2017



І. В. Хомяк<sup>1</sup>, О. В. Ротар<sup>2</sup>, І. С. Терешкевич<sup>1</sup>, В. І. Ротар<sup>2</sup>, А. І. Хомяк<sup>1</sup>

## СУЧАСНИЙ АЛГОРИТМ ХІРУРГІЧНОГО ЛІКУВАННЯ ХВОРИХ НА ГОСТРИЙ НЕКРОТИЧНИЙ ПАНКРЕАТИТ

<sup>1</sup> Національний інститут хірургії та трансплантології  
імені О. О. Шалімова, Київ, Україна,

<sup>2</sup> Буковинський державний медичний університет,  
Чернівці, Україна

УДК 616.37-002.2-089.87:616-089.819

І. В. Хомяк<sup>1</sup>, А. В. Ротар<sup>2</sup>, І. С. Терешкевич<sup>1</sup>, В. І. Ротар<sup>2</sup>, А. І. Хомяк<sup>1</sup>  
СОВРЕМЕННЫЕ АЛГОРИТМЫ ХИРУРГИЧЕСКОГО ЛЕЧЕНИЯ БОЛЬНЫХ ОСТРЫМ НЕКРОТИЧЕСКИМ ПАНКРЕАТИТОМ

<sup>1</sup> Национальный институт хирургии и трансплантологии имени А. А. Шалимова, Киев, Украина,

<sup>2</sup> Буковинский государственный медицинский университет, Черновцы, Украина

Проведен аналіз результатів лікування 214 больних с острым некротическим панкреатитом, к которым последовательно применяли консервативное лечение, диапевтические методы, эндоскопическую и люмботомическую видеоконтролируемую панкреатонекресеэкстректомию, мини-лапаротомию и люмботомию, при их неэффективности — «открытые» вмешательства на поджелудочной железе.

Последовательное выполнение малоинвазивных вмешательств позволило уменьшить количество открытых широких операций до 19,2 % и отсрочить их выполнение на срок после 4-й недели от начала заболевания у 85 % пациентов. Уровень впервые выявленной органной недостаточности после хирургических вмешательств составил 21,5 %, общая летальность — 3,4 %.

**Ключевые слова:** острый некротический панкреатит, хирургическое лечение, малоинвазивные вмешательства.

UDC 616.37-002.2-089.87:616-089.819

І. В. Khomyak<sup>1</sup>, О. V. Rotar<sup>2</sup>, І. S. Tereshkevich<sup>1</sup>, V. I. Rotar<sup>2</sup>, A. I. Khomyak<sup>1</sup>  
MODERN ALGORITHM OF SURGICAL TREATMENT OF PATIENTS WITH ACUTE NECROTIC PANCREATITIS

<sup>1</sup> Shalimov National Institute for Surgery and Transplantology, Kyiv, Ukraine,

<sup>2</sup> Bucovinian State Medical University, Chernivtsi, Ukraine

**Aim.** To evaluate the effect of proposed algorithm of surgical treatment of acute necrotizing pancreatitis, which is based on individualized use of mini-invasive surgery.

**Material and methods.** The analysis of results of treatment of 214 patients with acute necrotizing pancreatitis, who consistently applied surgery with prevalence of mini-invasive technology.

**Results and discussion.** Consistent implementation of mini-invasive surgery has reduced the number of open wide operations to 19.2% and postpone their implementation period beyond 4 weeks of onset in 85% of patients. The level of newly diagnosed organ failure after surgery was 21.5%, the overall mortality rate — 3.4%.

**Conclusions.** Using the proposed algorithm of surgical treatment of acute necrotizing pancreatitis provides reduce the number of laparotomy and allows to delay implementation for up to 4th week after onset of the disease, thereby reducing the incidence of postoperative organ failure and mortality.

**Key words:** acute necrotizing pancreatitis, surgery, mini-invasive surgery.

### Вступ

Гострий некротичний панкреатит (ГНП) — це первинно-асептичний гострий запальний процес у підшлунковій залозі (ПЗ), парапанкреатичних тканинах, в основі якого лежить ферментне ушкодження аци-

нарної паренхіми з подальшим формуванням осередків некрозу [1]. Це ушкодження характеризується переходом від місцевої до системної запальної реакції, супроводжується різноманітними розладами, що спричинюють функціональну недостатність внутрішніх орга-

нів з можливим виникненням синдрому поліорганної недостатності. У подальшому, за несприятливого перебігу захворювання, до асептичного запалення приєднується інфекція. Незважаючи на прогрес у діагностиці, консервативному та хірургічному лікуванні, летальність при тяжких формах ГНП залишається висо-



кою і коливається в межах 15–45 % [2].

Однією з основних проблем лікування ГНП продовжує залишатися вибір найбільш раціональної хірургічної тактики. Панкреатична інфекція належить до основних факторів ризику летального наслідку при ГНП, тому інфікований панкреонекроз — абсолютне показання до оперативного втручання [3]. Іншими показаннями до хірургічного лікування є зростання органної недостатності (ОН), порушення прохідності шлунково-кишкового тракту внаслідок здавлення патологічними осередками ГНП і розвиток ускладнень — арозивних кровотеч, перфорації порожнистих органів, прогресування перитоніту й абдомінального компартмент-синдрому [4].

Традиційним підходом до оперативного втручання є лапаротомна некрсеквестрэктомія з подальшим закритим (напівзакритим, відкритим) лаважем, плановою релапаротомією або лапаростомією [5], що асоціюється з високою частотою ускладнень і летальності. Останніми роками лікувальна тактика при ГНП зазнала значних змін. При лікуванні місцевих ускладнень ГНП сучасна хірургічна тактика як альтернатива загальноприйнятій ґрунтується на широкому впровадженні малоінвазивних технологій: пункції та дренивання під контролем ультразвукового дослідження (УЗД) або комп'ютерної томографії (КТ), методик санації гнійно-некротичних осередків з використанням мінідоступів [4].

Малоінвазивні втручання використовуються як самостійний хірургічний метод лікування при панкреатичних абсцесах та інфікованих псевдокістах або як етап підготовки до некрсеквестрэктомії (step-up approach), що відповідає основним принципам міжнародних рекомендацій IAP/ARA щодо ГНП [6; 7].

**Мета** роботи — оцінити ефективність розробленого

алгоритму хірургічного лікування гострого некротичного панкреатиту, в основі якого лежить індивідуалізоване поетапне застосування малоінвазивних втручань.

### Матеріали та методи дослідження

Проаналізовано результати лікування 214 хворих на ГНП у ДУ «Національний інститут хірургії та трансплантології імені О. О. Шалімова», у яких протягом 2014–2017 рр. застосовували послідовну хірургічну тактику з переважним використанням малоінвазивних технологій. Серед обстежених пацієнтів жінок було 98 (45,8 %), чоловіків — 116 (54,2 %), віком від 18 до 78 років (середній вік становив  $48 \pm 1$  рік; табл. 1).

Діагноз ГНП установлювали на основі анамнезу, клінічної картини, даних лабораторних (амілаза крові і діастаза сечі) й інструментальних (УЗД і конт-

растно підсилена КТ) методів дослідження. Ступінь тяжкості ГНП оцінювали згідно з рекомендаціями групи з перегляду класифікації гострого панкреатиту (Атланта, 1992) інтернаціональним консенсусом у 2012 р. [8] за наявності транзиторної або постійної ОН і за шкалою Acute Physiology and Chronic Health Evaluation II (APACHE II). Для визначення ОН оцінювали функції дихальної, серцево-судинної систем і нирок за модифікованою шкалою Marshall, неврологічну недостатність — за шкалою ком Глазго. Діагностику інфікування осередків панкреонекрозу проводили за ознаками системної запальної відповіді, даними КТ, бактеріологічного дослідження і позитивним прокальцитоніновим тестом. Усім хворим проводили індивідуально підібрану консервативну терапію, основними принципами якої були: знеболювання, корекція пору-

Таблиця 1

### Характеристика хворих на гострий некротичний панкреатит при госпіталізації, n=214

Показник	Значення
Вік, років	48,0 $\pm$ 1,4
Стать	
— жінки	98 (45,8 %)
— чоловіки	116 (54,2 %)
Індекс маси тіла, кг/м <sup>2</sup>	27,2 $\pm$ 2,1
Етіологія:	
— жовчнокам'яна хвороба	87 (40,7 %)
— порушення харчування	98 (45,8 %)
— інші причини	31 (13,5 %)
APACHE II, бали	11,30 $\pm$ 0,33
Ступінь тяжкості ГНП:	
— помірної тяжкості	140 (65,5 %)
— тяжкий	74 (34,5 %)
Розповсюдженість панкреонекрозу:	
— до 30 %	86 (40,2 %)
— 30–50 %	98 (45,8 %)
— понад 50 %	30 (14,0 %)
Місцеві ускладнення:	
— гострі некротичні скупчення	101 (47,2 %)
— відмежовані некрози	113 (52,8 %)
Інфікування некротичних осередків	115 (73 %)





шень центральної гемодинаміки та периферійного кровообігу, раннє ентеральне харчування, адекватне білково-енергетичне забезпечення, профілактика гнійної інфекції, пригнічення секреторної активності ПЗ, дезінтоксикаційна терапія, корекція імунних розладів, профілактика утворення стресових виразок, гепатопротекція.

Антибіотикопрофілактику застосовували у хворих на ГНП (який відповідає тяжкості стану хворого за шкалою Ranson більше 3 балів, за шкалою APACHE II — більше 8 балів) за наявності двох парапанкреатичних рідинних скупчень і більше; за наявності осередків некрозу з ураженням понад 30 % паренхіми ПЗ за даними КТ із контрастним підсиленням, яку виконували протягом 48 год після госпіталізації хворого. Показаннями до антибіотикотерапії були: септичний стан пацієнтів; лабораторно підтверджена інфекція; стан після хірургічних втручань із приводу гнійно-септичних осередків ПЗ і парапанкреатичної клітковини; інші супровідні гнійно-септичні захворювання разом із ГНП. Основою антибіотикопрофілактики й антибактеріальної терапії були препарати, що мають широкий спектр дії, здатні проникати в тканини ПЗ, — карбапенеми, захищені уреїдопеніциліни, фторхінолони III–IV поколінь, за наявності метицилін-резистентних стрепто- та стафілококів — оксазолідони та глікопептиди.

### Результати дослідження та їх обговорення

Інтенсивна консервативна терапія була ефективна у 33 (15,4 %) хворих, у яких за клінічними, лабораторними й інструментальними даними обстеження спостерігалось затишення запального процесу в ПЗ і синдрому системної запальної відповіді (табл. 2).

Хірургічне лікування проводили послідовно, починали з малоінвазивних методів, у пер-

шу чергу використовували діапевтичні втручання у 179 (83,6 %) пацієнтів. У 99 (52,7 %) осіб виконували УЗД-контрольовані черезшкірні пункції та дренажування, у 89 (47,3 %) спостереженнях пункції та дренажування проводили через стінку шлунка або дванадцятипалої кишки під контролем еховідеоендоскопії, у 28 із них використовували комбіновані транскутанний і ендоскопічний доступи. Під час лікувальної пункції максимально видаляли вміст патологічних осередків, багаторазово промивали порожнини розчинами антисептиків, зокрема, озонованим ізотонічним розчином, бетадином.

Якщо в патологічному осередку було багато детриту, його дренажували за методикою Сельдингера з установкою силіконових дренажів великого діаметра. При зовнішньому дренажуванні сальникової сумки під контролем УЗД вводили дві

дренажні трубки, що дозволяло створити аспіраційно-промивну систему. У 152 (80,9 %) із 188 пацієнтів діапевтичні втручання дозволяли перервати ланцюг фазового перебігу панкреатиту, і хворі одужали без відкритих операцій. У 36 спостереженнях діапевтичні втручання і консервативна терапія дозволили стабілізувати стан хворих і були етапом підготовки до подальшого хірургічного лікування. За недостатньої ефективності встановленого під контролем УЗД дренажу у 9 хворих з інфікованими осередками панкреонекрозу проводили дилатацію існуючих каналів за допомогою бужів і виконували некрсеквестректомію під візуальним контролем через нефроскоп (патент України № 28320). За неможливості виконання УЗД-контрольованих втручань, у 4 пацієнтів проведено селективну транслюмбальну відеоконтро-

Таблиця 2

### Результати хірургічного лікування гострого некротичного панкреатиту, n=214

Показник	Кількість пацієнтів (%)
Консервативне лікування	33 (15,4)
Малоінвазивні втручання, у тому числі:	179 (83,6)
— діапевтичні	99
— еховідеоендоскопічні	89
— комбіновані транскутанні та еховідеоендоскопічні	28
— транслюмбальні відеоконтрольовані некрсеквестректомії через нефроскоп	12
Лапаротомні панкреатонекрсеквестректомії, у тому числі:	51 (23,8)
— мінілапаротомія	6
— мінілюмботомія	4
— широка лапаротомія	41
Тривалість лікування до відкритої некрсеквестректомії:	
— < 4 тиж., n (%)	(15)
— > 4 тиж., n (%)	(85)
Органна недостатність після операції:	
— транзиторна, n (%)	5 (9,8)
— постійна, n (%)	11 (21,5)
Тривалість інтенсивної терапії після операції більше 5 діб, n (%)	23 (17,5)
Летальність, n (%)	7 (3,4)



льовану заочеревинну санацію патологічного осередку з використанням нефроскопа як перший етап хірургічного лікування. У 6 пацієнтів з інфікованими відмежованими панкреонекрозами виконували панкреатонекрсеквестректомію через стінку шлунка за допомогою еховідеоендоскопа через установлений металевий стент (патент України № 107326).

За неефективності черезшкірних втручань або неможливості їх застосування проводили наступний етап лікування — малотравматичні операції: мінілапаротомію — у 6 і мінілюмботомію — у 4 пацієнтів. Показаннями до здійснення селективної мінілапаротомії або мінілюмботомії були: наявність відмежованих, локалізованих інфікованих рідинних скупчень, осередків інфікованого панкреонекрозу, інфікованих секвестрів ПЗ і парапанкреатичної клітковини, абсцесів ПЗ і заочеревинного простору. Мінілапаротомію виконували в лівій і правій підреберних ділянках з використанням трансректально-го та параректального доступів, по серединній лінії в надчеревній ділянці. Мінілюмботомію проводили переважно по передній та середній пахвовим лініям. Широкі лапаротомії з панкреатонекрсеквестректомією виконані у 41 пацієнта: у 25 осіб після попередньо проведених малоінвазивних втручань, у 16 осіб — перший крок хірургічного лікування.

Послідовне виконання малоінвазивних втручань дозволило зменшити кількість відкритих широких операцій до 19,2 % і відтермінувати їх проведення на термін після 4-го тижня від початку захворювання у 85 % пацієнтів. Рівень вперше виявленої ОН після операцій був значно нижчим у пацієнтів, які перенесли попередньо малоінвазивні втручання (12,5 проти 28,2 %,  $p < 0,05$ ), кількість пацієнтів, які потребували тривалої інтенсивної терапії після операції, була знач-

но меншою (17,5 проти 38,2 %,  $p < 0,05$ ). Загальна летальність становила 3,4 %, післяопераційна — 7,9 %.

## Висновки

1. Використання запропонованого алгоритму хірургічного лікування ГНП, який ґрунтується на етапному застосуванні малоінвазивних втручань у поєднанні з консервативною терапією, дало змогу скоротити частоту «відкритих» операцій до 19,2 % та відтермінувати їх виконання на термін після 4-го тижня від початку захворювання у 85 % прооперованих пацієнтів.

2. Індивідуалізований етапний підхід у хірургічному лікуванні хворих на ГНП залежно від особливостей перебігу захворювання, із врахуванням фазності розвитку гострого панкреатиту, дозволив знизити частоту розвитку післяопераційної ОН до 21,5 %, а післяопераційну летальність — до 7,9 %.

## ЛІТЕРАТУРА

1. *A population-based assessment of the burden of acute pancreatitis in the United States* / J. McNabb-Baltar, P. Ravi, G. A. Isabwe [et al.] // *Pancreas*. – 2014. – Vol. 46. – P. 1–3.
2. *Treatment of necrotizing pancreatitis: redefining the role of surgery* / G. Allasser, F. Schwandner, D. Pertchas [et al.] // *World J. Surg.* – 2012. – Vol. 36. – P. 1142–1147.
3. Phillip V. Early phase of acute pancreatitis: assessment and management / V. Phillip, J. M. Steiner, A. Algul // *World J. Of Gastrointestinal Pathophysiology*. – 2014. – Vol. 5. – P. 158–164.
4. *Minimally invasive techniques in the treatment of severe acute pancreatitis* / I. Poves, F. Burdío, D. Dorcaratto [et al.] // *Cent. Eur. J. Med.* – 2014. – Vol. 9. – P. 580–585.
5. *Busquets J. Evolution and results of the surgical management of 143 cases of severe acute pancreatitis in a referral center* / J. Busquets, N. Pelaez, L. Secanella // *Cir. Esp.* – 2014. – Vol. 92. – P. 595–603.
6. *IAP/APA evidence-based guidelines for the management of acute pancreatitis* / Working Group IAP/APA Acute Pancreatitis Guidelines // *Pancreatology*. – 2013. – Vol. 13. – P. 1–15.

7. *American College of Gastroenterology guideline: management of acute pancreatitis* / S. Tenner, J. Bailie, J. DeWitt, S. S. Vege // *Am. J. Gastroenterol.* – 2013. – Vol. 108. – P. 1400–1416.

8. *Classification of acute pancreatitis-2012: revision of the Atlanta classification and definitions by international consensus* / P. A. Banks, T. L. Bollen, C. Dervenis [et al.] // *Gut*. – 2013. – Vol. 62. – P. 102–111.

9. *Роль біологічних маркерів у діагностиці гнійно-септичних ускладнень гострого некротичного панкреатиту* / І. В. Хомяк, В. І. Ротар, О. В. Ротар [та ін.] // *Клінічна хірургія*. – 2016. – № 10. – С. 47–50.

## REFERENCES

1. McNabb-Baltar J., Ravi P., Isabwe G.A. et al. A population-based assessment of the burden of acute pancreatitis in the United States. *Pancreas* 2014; 46: 1-3.
2. Allasser G., Schwandner F., Pertchas D. et al. Treatment of necrotizing pancreatitis: redefining the role of surgery. *World J. Surg* 2012; 36: 1142-1147.
3. Phillip V., Steiner J.M., Algul A. Early phase of acute pancreatitis: assessment and management. *World J. of Gastrointestinal Pathophysiology* 2014; 5: 158-164.
4. Poves I., Burdío F., Dorcaratto D. et al. Minimally invasive techniques in the treatment of severe acute pancreatitis. *Cent. Eur. J. Med* 2014; 9: 580-585.
5. Busquets J., Pelaez N., Secanella L. Busquets J. Evolution and results of the surgical management of 143 cases of severe acute pancreatitis in a referral center. *Cir. Esp* 2014; 92: 595-603.
6. IAP/APA evidence-based guidelines for the management of acute pancreatitis. Working Group IAP/APA Acute Pancreatitis Guidelines. *Pancreatology* 2013; 13: 1-15.
7. Tenner S., Bailie J., DeWitt J., Vege S.S. American College of Gastroenterology guideline: management of acute pancreatitis. *Am. J. Gastroenterol* 2013; 108: 1400-1416.
8. Banks P.A., Bollen T.L., Dervenis C. et al. Classification of acute pancreatitis-2012: revision of the Atlanta classification and definitions by international consensus. *Gut* 2013; 62: 102-11.
9. Khomyak I.V., Rotar V.I., Rotar O.V. et al. The role of biological markers in diagnostics of purulent-septic complications of acute necrotizing pancreatitis. *Klinichna khirurgiya* 2016; 10: 47-50.

Надійшла 01.06.2017



А. К. Рушай, В. В. Скіба, Н. А. Борзих, В. В. Козлов, А. М. Гриб  
**ОСОБЛИВОСТІ ЛІКУВАННЯ ВОГНЕПАЛЬНИХ  
ОСКОЛКОВИХ ПЕРЕЛОМІВ КІНЦІВОК  
НА РАНЬОМУ ГОСПІТАЛЬНОМУ ЕТАПІ**

Національний медичний університет імені О. О. Богомольця, Київ, Україна

УДК 616.71-001.515-089.84

А. К. Рушай, В. В. Скіба, Н. А. Борзих, В. В. Козлов, А. М. Гриб  
**ОСОБЕННОСТИ ЛЕЧЕНИЯ ОГНЕСТРЕЛЬНЫХ ОСКОЛЬЧАТЫХ ПЕРЕЛОМОВ КОНЕЧНОСТЕЙ НА РАННЕМ ГОСПИТАЛЬНОМ ЭТАПЕ**

*Национальный медицинский университет имени А. А. Богомольца, Киев, Украина*

В работе изложен опыт лечения 24 больных с огнестрельными оскольчатыми переломами конечностей на раннем госпитальном этапе. Предложенная тактика разумной радикальной хирургической обработки на раннем госпитальном этапе, многообразие и этапность вмешательств, разность подходов в выборе объемов составляющих хирургической обработки в зависимости от локализации и других индивидуальных особенностей, WAC-терапия, фасциотомии, ранняя пластика дефектов позволили улучшить результаты и уменьшить сроки лечения.

**Ключевые слова:** огнестрельные осколочные ранения, лечение.

UDC 616.71-001.515-089.84

А. К. Rushay, V. V. Skiba, N. A. Borzykh, V. V. Kozlov, A. M. Grib  
**FEATURES OF THE TREATMENT OF THE COMMINUTED GUNSHOT FRACTURES OF THE EXTREMITIES AT AN EARLY HOSPITAL STAGE**

*Bohomolets National Medical University, Kyiv, Ukraine*

**Introduction.** The actuality of the problems is that the results of the treatment of the gunshot comminuted fractures depends on the chosen management at the early hospital stage, in most cases, is not satisfactory.

**Aim.** To improve treatment outcomes based on the formulation of principles and surgical treatment of comminuted fractures at the early hospital stage.

**Materials and methods.** The paper summarizes the experience of treating 24 patients with gunshot comminuted fractures of extremities at the early hospital stage. All patients were male. Seven patients had comminuted injuries of the upper extremity; seventeen — lower extremities.

**Conclusion.** The proposed management of reasonable radical surgical treatment at an early hospital stage, the stage interventions, the difference in approaches in the choice of the volumes of the components of surgical treatment depending on localization and other individual characteristics, WAC therapy, fasciotomy, early plasticity of defects allowed to improve the results and reduce the duration of treatment.

**Key words:** comminuted gunshot fractures, treatment.

### Вступ

Актуальність проблеми полягає в тому, що результати лікування вогнепальних осколкових переломів кінцівок багато в чому залежать від обраної тактики на ранньому госпітальному етапі [1; 2] і у більшості випадків є незадовільними [3–5].

**Мета роботи** — поліпшення результатів лікування на основі формулювання принципів і обсягів хірургічного лікування вогнепальних осколкових переломів на ранньому госпітальному етапі.

Для цього поставлено такі завдання:

- систематизувати етапи хірургічного лікування;
- виділити їх особливості при надходженні та на ранньому госпітальному етапі;
- визначити відмінності хірургічної допомоги залежно від локалізації та індивідуальної характеристики ушкодження.

### Матеріали та методи дослідження

У роботі узагальнено досвід лікування 24 постраждалих з вогнепальними осколковими переломами кінцівок на ран-

ньому госпітальному етапі. Усі пацієнти були чоловічої статі, у 7 — вогнепальні осколкові поранення верхньої кінцівки, у 17 — нижніх кінцівок.

Основою лікування багатоосколкових вогнепальних переломів кінцівок є хірургічне лікування. Виділяли дві складові лікування — санаційну і пластичну.

Особливістю проведення хірургічної допомоги у хворих з осколковими вогнепальними переломами були розумна достатність, багаторазовість і етапність. Спочатку висікали лише явно нежиттєздатні тканини. Проводили гемостаз. Порожнину перелому рясно промивали розчинами антисепти-

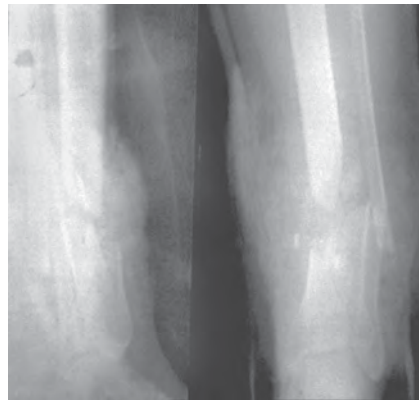




ків. Проводили кавітацію ультразвуком і Пайлер-терапію, вогнище обробляли плазмовим потоком оксиду азоту (апарат Плазон). Проводили гемостаз. Уламки стегна, кісток гомілки і передпліччя фіксувалися апаратом спице-стрижневого типу, стрижневими — переломи плеча. При великому дефекті виконували WAC-дренування (21 спостереження), під час зміни пов'язок проводили етапну обробку ран. З метою профілактики компартмент-синдрому при пораненні двокісткових сегментів (гомілка і передпліччя) виконували широку фасціотомію. У гострому періоді (до 3 тиж. після перелому) здійснювали радикальну санацію за типом сегментарної резекції та ранньої пластики дефекту за Ілізаровим у 14 хворих: 10 — з ушкодженням кісток гомілки і 2 — передпліччя (рис. 1).

Показаннями до проведення такого обсягу втручання були вогнепальні осколкові переломи з відсутністю живлення уламків (відшарування окістя), дефект кісткової тканини більше 1/2 діаметра. Сегментарна резекція проводилася в межах здорових тканин. Спице-стрижневий апарат спочатку комплектувався і накладався з можливістю проведення білокального заміщення дефекту за Ілізаровим. Остеотомія проводилася на 3-тю–7-му добу залежно від стану тканин кінцівки. Використання спице-стрижневих апаратів дозволяло використовувати цей метод фіксації як остаточний.

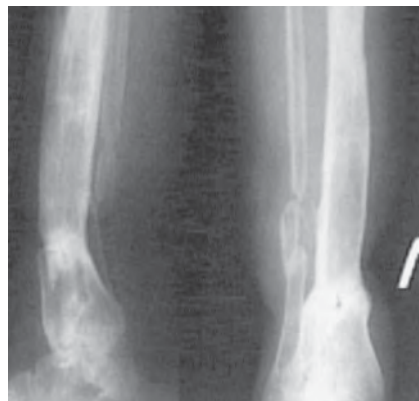
У 3 випадках проводилася реконструкція кінцівок із застосуванням мікрохірургічної техніки спільно з фахівцями відділення мікрохірургії (при дефекті великогомілкової кістки в її позицію пересаджували мало-гомілку).



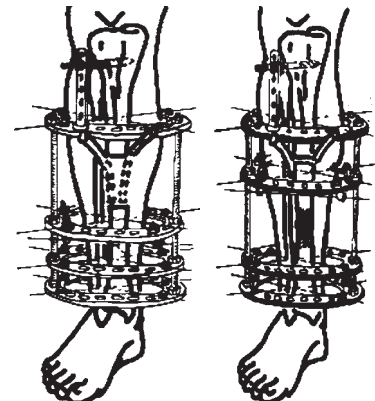
а



б



в



г

Рис. 1. Рентгенограми і схема сегментарної резекції та пластики великогомілкової кістки за Ілізаровим (а–г)

Осколкові вогнепальні переломи плеча характеризувалися збереженням зв'язку кісткових уламків з м'якими тканинами. Ураження кістки відбувалося за типом «імплузії» (внутрішній вибух), що виникає при різкому зростанні тиску в закритій системі (кістка) слідом за потраплянням високоенергійного уражаючого снаряда (рис. 2).

Ці ураження характеризувалися високою стійкістю і збереженням потенційної здатності вільних кісткових уламків до регенерації кісткової тканини. Видалялися лише явно нежиттєздатні кісткові уламки. Фіксація проводилася стрижневими системами. У 4 постраждалих пластика кісткових дефектів проводилася із застосуванням КоллапАн (гідроксіапатиту з антибіотиками) і використанням аутологічної збагаченої

тромбоцитами плазми PRP. В одному випадку така пластика доповнювалася використанням аутотрансплантата з крила клубової кістки (рис. 3).

З огляду на високий ризик гнійних ускладнень і високу репаративну здатність, змінним остаточним способом фіксації осколкових переломів плеча був метод Сармієнто. У двох випадках фіксуюча пов'язка виготовлялася зі скотчкату.

У 2 хворих з осколковими вогнепальними переломами передпліччя під час реконструктивного втручання мікрохірургі проводили накістковий остеосинтез після адаптаційної резекції уламків й укорочення до 3–4 см (рис. 4, а–г).

Обов'язковим і важливим компонентом лікування осколкових вогнепальних переломів кісток кінцівок є консервативна терапія. Її важлива складова



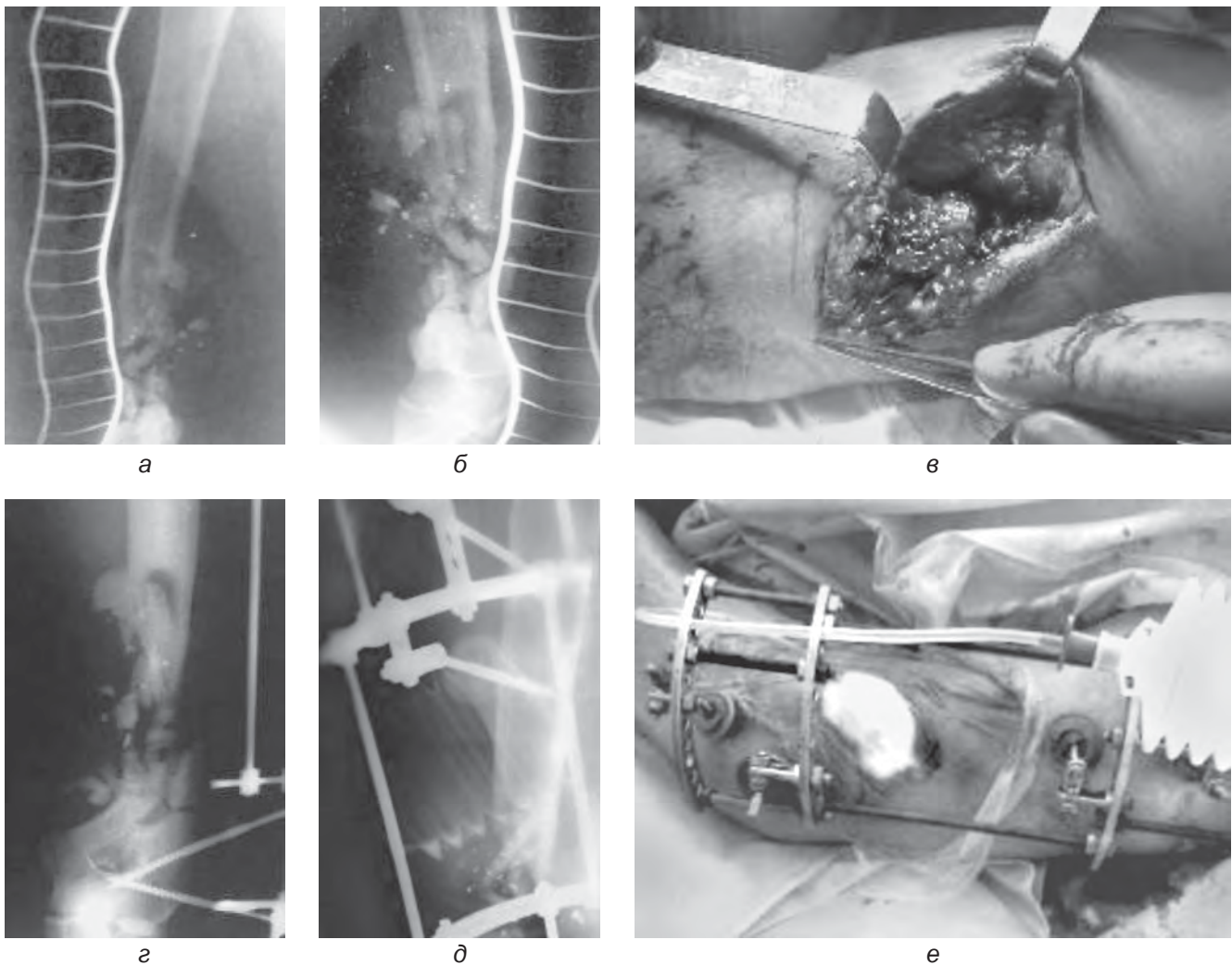


Рис. 2. Зовнішній вигляд і рентгенограми при надходженні та після хірургічного втручання (а–е). «Імплозія» лівої плечової кістки (внутрішній вибух за Moor et al., 1989)

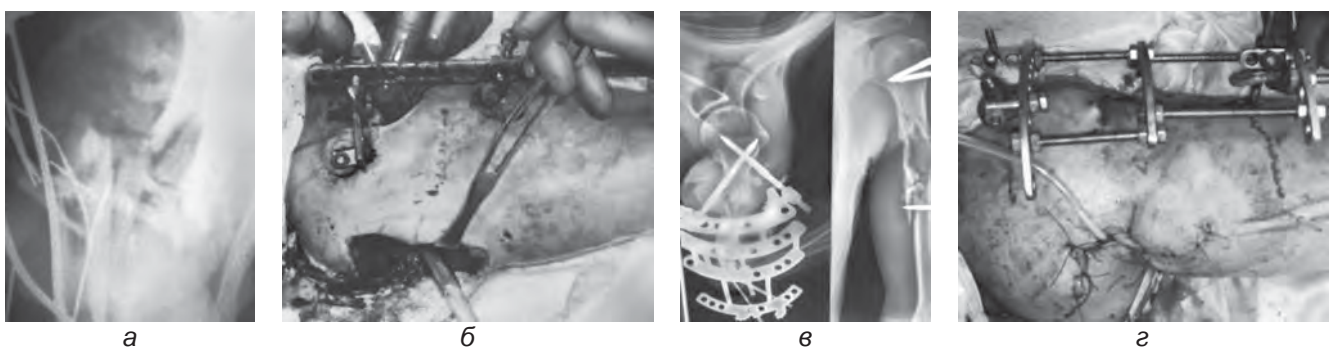


Рис. 3. Рентгенограми і зовнішній вигляд вогнепального перелому плеча на етапах лікування (а–г)

— періопераційне знеболювання, а саме місцева анестезія (продовжена провідникова, спінальна з введенням декскетпрофену Дексалгіну). Рациональна антибактеріальна терапія включала введення метронідазолу, цефалоспоринів, фторхінолонів. Судинні й об-

мінні порушення коригувалися введенням пентоксифіліну, активного Са з вітаміном Д3, альфа-ліпоєвої кислоти (берлітіону), коферментів — вітамінів групи В. У профілактиці гнійно-некротичних ускладнень важливе значення належало і низькомолекулярним

гепаринам — застосовували Беміпарин Цібор у профілактичному дозуванні.

#### Результати дослідження та їх обговорення

Запропонована тактика розумної радикальної хірургічної обробки у хворих з вогнепаль-





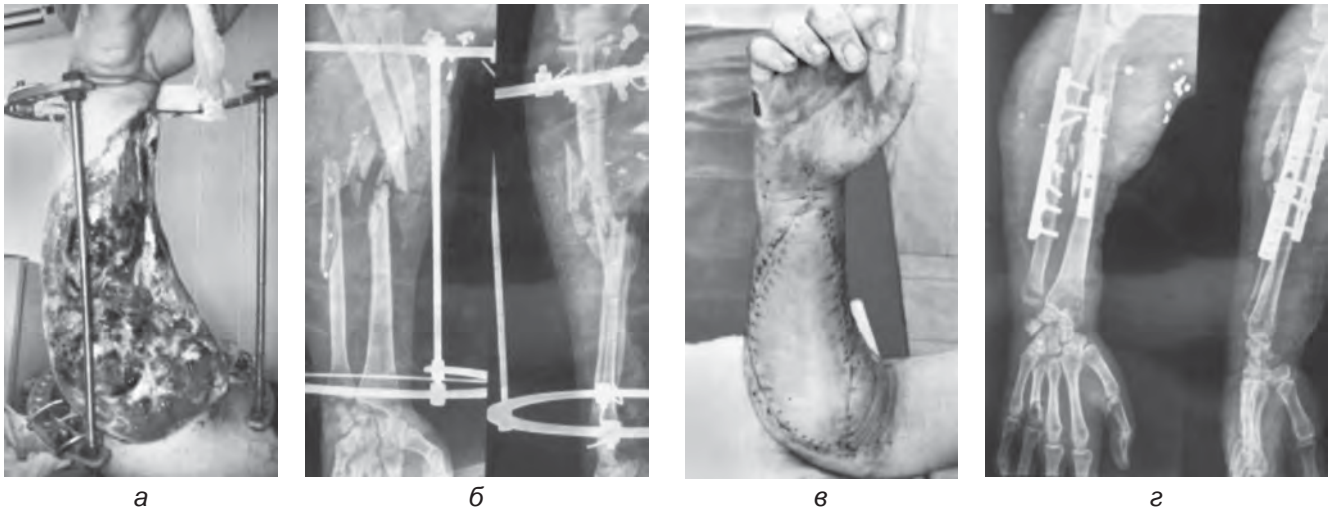


Рис. 4. Рентгенограми і зовнішній вигляд вогнепального перелому правого передпліччя на етапах лікування (а–г)

ними осколковими переломами кінцівок на ранньому госпітальному етапі, багаторазовість і етапність втручань, різниця підходів до вибору обсягів складових втручань залежно від локалізації та інших індивідуальних особливостей, ВАС-терапія, фасціотомії, рання пластика дефектів дозволили поліпшити результати і зменшити терміни лікування. Випадків травматичного остеомієліту не відзначено.

### Висновки

1. Хірургічне втручання у хворих з вогнепальними осколковими переломами кінцівок на ранньому госпітальному етапі було індивідуальним, етапним, багаторазовим і розумно радикальним.

2. Важливою його складовою були фасціотомія, рання пластика кісткових дефектів.

3. Застосування медикаментозної та фізіотерапії, зокрема ВАС-терапії, сприяло зменшенню часу.

4. Запропонована тактика у хворих з осколковими переломами дозволила поліпшити результати лікування і зменшити його термін.

### ЛІТЕРАТУРА

1. Король С. О. Використання сучасних методів спеціалізованого травматологічного лікування поранених з вогнепальними переломами довгих кісток (IV рівень надання медичної допомоги) / С. О. Король, А. А. Беспаленко // Літопис травматології та ортопедії. – 2015. – № 1/2. – С. 28–31.

2. Лакша А. М. Лікування постраждалих з вогнепальними пораненнями м'яких тканин кінцівок / А. М. Лакша, Д. В. Лось // Літопис травматології та ортопедії. – 2015. – № 1/2. – С. 31–34.

3. Структура та ступінь тяжкості бойових травм верхніх кінцівок / С. С. Страфун, Н. О. Борзих, А. А. Лакша [та ін.] // Літопис травматології та ортопедії. – 2016. – № 1/2. – С. 111–114.

4. Хірургічна тактика лікування вогнепальних поранень кінцівок в умовах багатoproфільної лікарні / О. Є. Лоскутов, І. І. Жердев, А. М. Доманський, С. О. Король // Травма. – 2016. – Т. 17, № 3. – С. 41–44.

5. Применение ВАС-терапии в лечении открытых полиструктурных повреждений конечностей / Л. Ю. Науменко, А. М. Горегляд, А. А. Маметьев, К. Ю. Кострица // Травма. – 2016. – Т. 17, № 3. – С. 21–26.

### REFERENCES

1. Korol S.O., Bspalenko A.A. Using of the modern methods in the special traumatologic treatment in injured with frontal fractures of the dorsal bones

(IV level of rendering health care). *Litopys travmatologii ta ortopedii* 2015; 1/2: 28-31.

2. Laksha A.M., Los D.V. Treatment of injured with gunshot injuries of the limbs. *Litopys travmatologii ta ortopedii* 2015; 1/2: 31-34.

3. Strafun S.S., Borzikh N.O., Laksha A.A. et al. The structure and level of severity of combat injuries of the upper limbs. *Litopys travmatologii ta ortopedii* 2016; 1/2: 111-114.

4. Loskutov O.Ye., Zherdev I.I., Domanskiy A.M., Korol S.O. Surgical management of gunshot wounds of the limbs in multiple hospital's conditions. *Travma* 2016; 17 (3): 41-44.

5. Naumenko L.Yu., Gorehlyad A.M., Mametev A.A., Kostrița K.Yu. Application of VAC-therapy in the treatment of open polystructural injuries of the extremities. *Travma* 2016; 17 (3): 21-26.

Надійшла 01.06.2017





В. В. Ганжий, П. Ю. Танцура, І. П. Колеснік,  
Ю. О. Тамілін, С. О. Терещенко, О. В. Аносов

## ОГЛЯД ОСНОВНИХ І ЗАГАЛЬНИХ ПРИНЦИПІВ НАДАННЯ ДОПОМОГИ ХВОРИМ З ПОЛІТРАВМОЮ

Запорізький державний медичний університет, Запоріжжя, Україна

УДК 616-001-031.14-07-08

В. В. Ганжий, П. Ю. Танцура, И. П. Колесник, Ю. А. Тамилін, С. А. Терещенко, А. В. Аносов  
ОБЗОР ОБЩИХ И ОСНОВОПОЛАГАЮЩИХ ПРИНЦИПОВ ОКАЗАНИЯ ПОМОЩИ БОЛЬНЫМ  
С ПОЛИТРАВМОЙ

*Запорожский государственный медицинский университет, Запорожье, Украина*

В статье отражена актуальность проблемы лечения больных с политравмой, проведен литературный обзор основных и общих принципов оказания помощи. Сегодня к качеству оказания помощи при политравме предъявляются высокие кадровые, оперативные и организационные требования. В развитых странах смертность пациентов от политравмы удалось резко снизить благодаря оптимизации спасательных и аварийных служб, созданию специализированных центров политравмы, внедрению специфических алгоритмов и концепций оказания помощи.

**Ключевые слова:** политравма, повреждение, алгоритм, диагностика, лечение, помощь, концепция.

УДК 616-001-031.14-07-08

V. V. Ganzhy, P. Yu. Tantsura, I. P. Kolesnik, Yu. O. Tamilin, S. O. Tereshchenko, O. V. Anosov  
OVERVIEW OF FUNDAMENTAL PRINCIPLES TO ASSIST PATIENTS WITH POLYTRAUMA

*Zaporizhzhya State Medical University, Zaporizhzhya, Ukraine*

The article reflects the urgency of the problem of treatment of patients with poly trauma, the literary review of the basic, general principles of assistance. Today, the quality of care in polytrauma meet high requirements in personnel, operational and organizational attitude. In developed countries the mortality of patients of poly trauma managed to drastically reduce by optimizing rescue and emergency services, the establishment of specialized poly trauma centers, implementation of specific algorithms and concepts assist.

**Conclusion.** Rendering help is a very difficult task, but due to improvement of work of emergency services, creation of polytrauma centers, special algorithms and concepts for rendering medical care there is a significant decrease of lethality cases— from 40 to 20 % during the past 20 years.

**Key words:** polytrauma, injuries, algorithm, diagnostics, treatment, help, conception.

Політравма виникає внаслідок прониклого або закритого впливу на організм, наприклад при ударі, пострілі, вибуху або падінні. Вона визначається як травми кількох ділянок тіла або систем органів, серед яких хоча б одна травма або їх поєднання становить загрозу життю пацієнта. O. Trentz, R. Stocker (1995) описують політравму як одночасну наявність кількох травм, які можуть призвести до зриву гемодинамічних та імунологічних компенсаторних механізмів організму, а отже, є загрозою життю, причому окремі порушення можуть бути тільки хірургічно контрольованими [33].

L. Shweiberer et al. (1987) розуміють під політравмою тяжкі ушкодження мінімум двох із

чотирьох ділянок тіла — голови, грудної клітки, черевної порожнини й опорно-рухового апарату або множинну травму опорно-рухового апарату (хребта, таза, кінцівок), що виникли одночасно та являють загрозу життю постраждалого [17; 20; 27].

Усі визначення акцентують на гострій загрозі життю пацієнта з можливою летальністю внаслідок отриманих травм.

У розвинених країнах смертність пацієнтів від політравми вдалося різко знизити завдяки оптимізації рятувальних і аварійних служб, створенню спеціалізованих центрів політравми, впровадженню специфічних алгоритмів і концепцій з надання допомоги. На позитивні результати лікування

вплинули й розробки в галузі трансфузійної терапії, інтенсивного лікування, а також інновації у лікуванні мозкових травм. Наявні цифри вказують на різке зниження летальності з 40 до 20 % за останні 20 років [3–5; 19; 24; 35].

Сьогодні до якості надання допомоги при політравмі висуваються високі кадрові, оперативні й організаційні вимоги. Поняття алгоритму означає послідовність установлених вказівок до розв'язання комплексної проблеми [9]. Клінічні алгоритми утворюють певні інструкції щодо процесів обробки та прийняття рішень [36]. Процес розв'язання проблемної ситуації здійснюється за допомогою блок-схеми з чітко визначеними «так/ні» критеріями. Клінічний алгоритм при політравмі засновано на науково



визнаних стратегіях, взаємозв'язках і структурованих рішеннях. У принципі, це жорстка концепція, своєрідний вирішальний внесок у забезпечення якості діагностики та лікування [15].

Вдалося довести, що завдяки застосуванню і дотриманню молодими хірургами клінічних алгоритмів у пацієнтів з тяжкою політравмою тривалість періоду стабілізації при шоці може бути скорочена [25]. Алгоритм ніколи не зможе замінити оновлені медичні знання, а також знання з анатомії і патофізіології, до того ж індивідуальні професійні навички і досвід додатково впливають на перебіг хвороби і результат лікування у пацієнтів, проте навіть досвідчений лікар, використовуючи алгоритм, може переконатися або перевірити, чи зроблено повне обстеження [2; 16; 23; 36]. Це особливо важливо в разі рідкісної проблемної ситуації. Відхилення від визнаного алгоритму неминуче веде до підвищення летальності [1; 25]. M. Bishop et al. (1991) дійшли висновку, що у групі з 209 пацієнтів у 40 (19 %) хворих було відхилення від алгоритму [1]. І як результат 20 % випадків — летальні при проникаючих пораненнях. В іншому дослідженні смертність серед 260 пацієнтів збільшилася приблизно на 44–61 % при закритих травмах [12; 36].

У більшості країн Європи під час надання допомоги пацієнтам з політравмою застосовується структурований алгоритм, який послідовно включає такі чотири стадії.

1. *Стадія а (alfa)* визначає екстрені заходи з порятунку життя у першу хвилину. Вона включає визначення і контроль життєво важливих параметрів: визначення стану свідомості за шкалою GCS (glasgow coma scale); забезпечення прохідності дихальних шляхів, за необхідності — проведення екстреної інтубації; визначення пульсу на сонних артеріях. За

відсутності ознак життя починають реанімаційні заходи.

2. *Стадія b (bravo)* триває перші 5 хв і включає термінові, екстрені заходи з діагностики та лікування гострих порушень, що загрожують життю. До них, у першу чергу, належать нестабільність шийного відділу хребта, масивна кровотеча, гіпоксемія, шок тощо.

3. Під час *стадії с (charlie)* проводять термінову діагностику та лікування порушень і розладів, що потенційно загрожують життю пацієнта. Вона триває 30 хв, протягом яких з'ясовується загальна картина порушень; проводиться анагезія та седація, за необхідності — рання інтубація, штучна вентиляція легень з метою досягнення ефективної оксигенації та профілактики аспірації; дренування плевральних порожнин при напруженому пневмотораксі, транспортна іммобілізація, транспортування.

Надання допомоги пацієнтам з політравмою є не простою послідовністю дій. Складність ситуації потребує детального обстеження і вироблення стратегії лікування. Тому стадію charlie поділяють ще на шість окремих, паралельних і рівноцінних етапів:

С 1 — діагностика та лікування порушень дихання;

С 2 — діагностика та лікування порушень системи кровообігу;

С 3 — діагностика і терапія торакальної травми;

С 4 — діагностика та лікування травми живота;

С 5 — діагностика та лікування нейротравми;

С 6 — діагностика та лікування ушкоджень опорно-рухового апарату.

Ці етапи взаємопов'язані один з одним, і при виявленні порушень на одному з них приймається до уваги вся попередня терапія, а вибір рішення впливає на інші компоненти і наступну стадію delta. Ультразвукове дослідження органів черевної порожнини, рентгено-

логічна діагностика черевної порожнини, грудної клітки, черепа та шийного відділу хребта в двох проекціях, КТ-дослідження виконуються на стадії charlie.

4. *Стадія d (delta)* визначає завершення комплексної діагностики перед переведенням до відділення інтенсивної терапії [15; 26; 32].

В англо-американському просторі застосовується концепція advanced trauma live support (atls), що була розроблена американським коледжем хірургів (ACS). Вона стандартизована і визнана в усьому світі [13]. В Європі створені схожі альтернативні програми, наприклад european trauma course [31]. Atls — це ще одна форма алгоритму для пацієнтів з політравмою. Вона включає в себе два етапи стратегії лікування: primary survey — для виявлення і лікування станів, що загрожують життю, і second survey — розширена діагностика після стабілізації серцево-судинної системи.

U. Linsenmeier et al. (2001) виділяють безліч анамнестичних і клінічних критеріїв для виявлення пацієнтів з політравмою та сортування їх у приймальному відділенні [11].

Підозра на наявність політравми зазвичай буває за таких обставин:

— падіння з висоти більше 3 м;

— викидання з транспортного засобу;

— деформація автомобіля при лобовому зіткненні більше 50–75 см;

— смерть одного з пасажирів;

— перекидання автомобіля;

— наїзд на пішохода або велосипедиста;

— мото- або автомобільна аварія на великій швидкості;

— при вибухах.

Ці обставини вказують на можливу тяжку травму і потребують швидкої та об'рунтованої діагностики. До діагностичних заходів у пацієнтів із



політравмою входять: клінічні тести, оцінка зовнішніх ушкоджень; методи візуалізації (УД, рентген, КТ тощо); оперативні втручання (перитонеальний лаваж, лапароскопія, лапаротомія, торакотомія). Клінічне обстеження — невід’ємна частина базової діагностики. Мета її полягає у первісному визначенні всіх небезпечних для життя травм та екстреної допомоги (primary survey) [18; 28].

Нижче подано короткий хід клінічного огляду пацієнта з підозрою на політравму [6; 29].

1. Дослідження голови та шиї:

— виявлення ознак зовнішнього ушкодження, гематом, кровотеч, відкритих травм;

— оцінка стану зіниць (різниця, звуження/розширення, реакція на світло);

— наявність кровотечі з носа, горла або вуха;

— витікання цереброспінальної рідини з носа або вуха;

— виявлення симптомів менингізму;

— виявлення ознак перелому і нестабільності, забиття шийного відділу хребта.

2. Огляд грудної клітки:

— інспекція (рана, підшкірна емфізема, деформації груднини, ключиці, ребер);

— перкусія, аускультация (пневмоторакс, напружений пневмоторакс тощо).

3. Обстеження органів черевної порожнини:

— інспекція (рани);

— аускультация і пальпація при політравмі зазвичай малоінформативні та потребують проведення додаткових досліджень.

4. Обстеження хребта:

— огляд (рани, гематоми);

— деформація, патологічна рухливість;

— локалізація болю;

— неврологічна симптоматика.

5. Обстеження таза і кінцівок:

— інспекція (рани, зміщення, витікання крові з сечовипус-

кального каналу потребує виконання ретроградної уретрографії);

— ректальне і вагінальне пальцеве дослідження є обов’язковими;

— обережна компресія таза в бічному і передньозадньому напрямку.

6. Обстеження кінцівок (кровотеча, гематоми, контроль стабільності, патологічна рухливість, крепітація, деформація — ознаки перелому). Дослідження пульсу на магістральних судинах — для визначення ушкодження судин.

Таке обстеження досвідчений лікар може провести за кілька хвилин і без особливих зусиль отримати загальну інформацію щодо ушкодження. Крім того, можливим є проведення збору даних про супровідні захворювання та стани (наявність кардіостимулятора, цукрового діабету, прийом антикоагулянтів, вагітність тощо).

Паралельно з клінічним обстеженням проводять лабораторне дослідження крові та сечі. Лабораторні показники, такі як загальний аналіз крові та сечі, група крові, коагулограма, електроліти, гази крові потрібно визначати обов’язково.

Після завершення клінічного обстеження проводять інструментальну діагностику. Вона здійснюється при достатній стабільності пацієнта.

Кожні 3 хв перебування пацієнта у шоківому стані летальність збільшується на 1 %. В англійській мові є відповідний вираз “treat first what first kills”. Екстрені заходи з надання допомоги особливо необхідні при виявленні певних ознак, що вказують на загрозу життю постраждалого. До них належать:

— систолічний артеріальний тиск < 90 мм рт. ст.;

— частота дихання < 10 або > 29 дихань за хвилину;

— сатурація < 90 % (< 85 %, після 85 років);

— GCS < 10;

— проникні вогнепальні поранення шиї та тулуба;

— респіраторні розлади, що потребують проведення інтубації;

— переломи як мінімум двох проксимальних трубчастих кісток;

— нестабільність грудної клітки;

— перелом таза;

— проксимальна травматична ампутація верхньої/нижньої кінцівки;

— відкрита черепно-мозкова травма (ЧМТ).

Існують загальні принципи надання допомоги постраждалим на госпітальному етапі, які деякі автори поділяють на такі фази [6]:

1. Гостра реанімаційна фаза (1–3 год) включає:

— невідкладні заходи щодо порятунку життя і виконання екстрених операцій;

— екстрена діагностика;

— невідкладна терапія.

2. Основна фаза (3–72 год, «фаза стабілізації», “day1-surgery”):

— розширена екстрена діагностика;

— невідкладна терапія;

— екстрені операції.

3. Вторинна фаза (3–8-й день, фаза відновлення):

— інтенсивна терапія;

— додаткова діагностика;

— термінові операції.

4. Третинний етап (> 8 днів, реабілітаційний період):

— відстрочені операції;

— реабілітаційні заходи.

Через зростаюче розуміння патофізіологічних процесів при множинних травмах останнім часом розроблена й активно вивчається damage control (dc)-концепція [8]. Вона передбачає ступеневу схему оперативного лікування. Збільшення тривалості первинного оперативного втручання у тяжко поранених пацієнтів посилює смертельну триаду (метаболічний ацидоз, гіпотермія, коагулопатія), викликаючи так званий second hit [10; 21].

Перший етап dc-концепції включає в себе операцію, спря-





мовану на швидке усунення небезпечних для життя кровотеч у порожнини тіла і профілактику інфікування, швидку стабілізацію існуючих переломів за допомогою апаратів зовнішньої фіксації [7; 22; 34].

У багатьох проспективних дослідженнях за рахунок застосування dc-концепції вдалося значно скоротити час операції з меншою крововтратою [30].

У наступну фазу — стабілізації — проводять інтенсивну терапію, що спрямована на компенсацію ацидозу і температури, якісну оксигенацію, нормалізацію системи згортання [22]. Після цього, при достатній стабільності пацієнта, виконують планово повторну операцію.

У різних дослідженнях доведено, що особливо при додатковій ЧМТ або тяжкій торакальній травмі за умови збільшення тривалості первинної операції істотно підвищується ризик ARDS (гострий респіраторний дистрес-синдром) і MOV (поліорганна недостатність) [22].

Так, у розвинених країнах усе більше схиляються на бік етапної концепції [14]. Зокрема, виділяють особливу групу «пограничних пацієнтів» з високим ризиком можливих ускладнень, до яких застосовують поетапний підхід надання допомоги [22].

До так званих пограничних критеріїв належать:

— політравма з ISS > 20 за наявності травми грудної клітки;

— політравма з ушкодженням органів черевної порожнини, травми таза і геморагічно-го шоку (AT < 90 мм рт. ст.);

— ISS > 40 без травми грудної клітки;

— рентгенологічні ознаки двосторонньої контузії легень;

— первинний середній тиск у легеневій артерії < 24 мм рт. ст.

Для успішного застосування dc-концепції важливо вибрати правильний момент для повторної остаточної операції, що викликає багато дискусій. У кількох дослідженнях указу-

ється, що найкращий час для цього між 5-ю та 10-ю добою після травми. На 2–4-й день — остерігаються через гіперзапальну фазу запалення, а період між 2-м та 3-м тижнями супроводжується імуносупресією в організмі [22].

## Висновки

Діагностика та лікування політравми — надзвичайно складна задача у зв'язку з різноманітністю ушкоджень, часовими обмеженнями при виявленні та лікуванні станів, що загрожують життю пацієнта, а також складними, патофізіологічними змінами в організмі, що призводять до небезпечних ускладнень, які важко коригувати.

Питання тактики надання допомоги досі залишаються в центрі уваги, але завдяки оптимізації в роботі рятувальних та аварійних служб, створенню спеціалізованих центрів політравми, впровадженню специфічних алгоритмів і концепцій з надання допомоги відзначається значне зниження летальності — з 40 до 20 % за останні 20 років.

## ЛІТЕРАТУРА

1. Bishop M., Shoemaker W.C., Avakian S., James E., Jackson G., Williams D., Meade P. Evaluation of a comprehensive algorithm for blunt and penetrating thoracic and abdominal trauma. *Am. Surg.* 1991; 57: 737-746.

2. Bone I.B., Bouillon B., Neugebauer E. Outcome after polytrauma. *Langenbeck's Arch Surg.* 1998; 383: 228-234.

3. Clay M.N., Mullins R.J., Hedges J.R., Rowland D., Arthur M., Zechin A.D. Mortality among seriously injured patients treated in remote rural trauma centers before and after implementation of a statewide trauma system. *Med Care* 2001; 39 (7): 643-653.

4. Cornwell E.E., Chang D.C., Phillips J., Campbell K.A. Enhanced trauma program commitment at a level I trauma center: effect on the process and outcome of care. *Arch Surg* 2003; 138(8): 838-843.

5. Demetriades D., Martin M., Salim A. et al. Relationship between american college of surgeons trauma center designation and mortality in patients with severe trauma (injury severity

score > 15). *J. Am. Coll. Surg* 2006; 202 (2): 212-215.

6. Dresing K. (federführender autor), leitlinien-kommission der dgu: Stürmer K.M., Meenen N.M., Blauth M., Siebert H., Bonnaire F., Suren E.G., Braun W., Wittner B., Dresing K. Dgu leitlinie polytrauma. *Awmf-leitlinienregister nr 012/019:* 1-26; dgu berlin 2007.

7. Giannoudis P.V., Giannoudi M., Stavlas P. Damage control orthopaedics : lesson learned. *Injury* 2009; 40s4: 47-52.

8. Haas N.P., Lindner T., Bail H.J. Neues zum polytrauma-prioritäten in der definitive versorgung. *Chirurg* 2007; 78: 894-901.

9. Kanz K.G., Sturm J.A., Mutschler W. Notfall der dgu: algorithmen für die präklinische versorgung von polytrauma. *Unfallchirurg* 2002; 105: 1007-1014.

10. Keel M., Trentz O. Pathophysiologie of polytrauma. *Rev Injury* 2005; 36: 691-709.

11. Linsenmeier U., Mutschler W. et al. Radiologische diagnostik beim polytrauma: interdisziplinäres management. *Fortschr. Röntgenstr* 2001; 173: 485-493.

12. Liu M., Shoemaker W., Kram H., Harrier H. Design and prospective evaluation of an algorithm for penetrating truncal injuries. *Crit. Care. Med.* 1988 16: 1191-1198.

13. Muenzberg M., Paffrath T., Matthes G. et al. Does atls trauma training fit into western countries: evaluation of the first 8 years of atls in Germany. *European Journal of Trauma and Emergency Surgery* 2013; 39 (5): 517-522.

14. Nast-Kolb D., Ruchholtz S., Waydhas C. Damage control orthopaedics. *Unfallchirurg* 2005; 108: 804-811.

15. Nehrlich M., Maghsudi Moscow, Polytrauma management — präklinisches handling und schockraumversorgung. *Notfall Rettungsmed* 1997; 10: 45-554.

16. Nerlich M.L. Und Tscherne H. Trauma-algorithmus-entscheidungshilfe bei der erstversorgung schwerverletzter. *Zentralbl. Chir.* 1997; 112: 1465-1472.

17. Nirula R., Brasel K. Do trauma centers improve functional outcomes: a national trauma databank analysis? *J trauma* 2006; 61 (2): 268-271.

18. Nishijima D.K., Simel D.L., Wisner D.H., Holmes J.F. Does this adult patient have a blunt intra-abdominal injury? *Jama* 2012; 307 (14): 1517-1527.

19. Oakley P.A., Mackenzie G., Templeton J., Cook A.L., Kirby R.M. Longitudinal trends in trauma mortality and survival in stoke-on-trent 1992-1998. *Injury* 2004; 35 (4): 379-385.



20. O'Brien P.J. Fracture fixation in patients having multiple injuries. *Can J Surg* 2003; 46: 128.
21. Pape H.C., Stalp M., Dahlweid M., Ag polytrauma der dgu: welche primäre operationsdauer ist hinsichtlich eines "borderline zustandes" polytraumatisierter patienten vertretbar? Eine prospektive evaluation anhand des traumaregisters der dgu. *Unfallchirurg*. 1999; 102: 861-869.
22. Pape H.C., Grotz M., Schwermann T. Entwicklung eines modells zur berechnung der kosten der versorgung schwer verletzter-eine initiative des traumaregisters der dgu. *Unfallchirurg* 2003; 106: 348-357.
23. Parr M.A., Alabdi T. Damage control surgery and intensiv care. *Injury* 2004; 35: 713-722.
24. Ruchholtz S., Lefering R., Nast-Kolb D., Pape H., Bouillon B. Rückgang der traumaletalität. *Dtsch Arztebl* 2008; 105(13): 225-231.
25. Shoemaker W.C., Corley R.D., Liu M., Kram H.B., Harrier H.D., Williams S., Fleming A.W. Development and testing of a decision for blunt trauma. *Crit. Care. Med.* 1998; 16: 1199-1208.
26. Shoemaker W.C., Hopkins J.A. Clinical aspekts of resuscitation with and without an algorithm: relative importance of various decisions. *Crit. Care. Med.* 1983; 11: 630-639.
27. Schweiberer I., Nast-Kolb D., Duswald K.H., Waydhus Ch., Müller K. Das polytrauma-behandlung nach dem diagnostischen und therapeutischen stufenplan. *Unfallchirurg*. 1987; 90: 529-538.
28. Stassen N.A., Lukan J.K., Carrillo E H., Spain D.A., Richardson J.D. Abdominal seat belt marks in the era of focused abdominal sonography for trauma. *Arch surg* 2002; 137(6): 718-722.
29. Stürmer K.M., Dresing K., Blauth M., Bonnaire F., Braun W., Meenen N.M., Siebert H., Suren E.G., Wittner B. Polytrauma-leitlinien für die unfallchirurgische diagnostik und therapie. *Unfallchirurg* 2001; 104: 902-912.
30. Taeger G., Ruchholtz S., Waydhas C. Damage control orthopaedics in patients with multiple injuries is effective, time saving, and safe. *J Trauma* 2005; 59: 409-416.
31. Thies K., Gwinnutt C., Driscoll P. et al. The european trauma course — from concept to course. *Resuscitation* 2007; 74 (1): 135-141.
32. Thies K.C., Deakin C.D., Lott C. et al. The european trauma course — trauma teaching goes european. *Resuscitation* 2014; 85 (1): 19 20.
33. Trentz O., Stocker R. Klinische versorgung des polytraumatisierten, in rüter a. (hrsg). *Unfallchirurgie*, München (U. A.).1995S. 237-243.
34. Tuttle M.S., Smith W.R., Morgan S.J. Safety and efficacy of damage control external fixation versus early definitive stabilization for femoral shaft fractures in the multiple-injured patient. *The Journal of Trauma* 2009; 67: 602-605.
35. Utter G.H., Maier R.V., Rivara F.P., Mock C.N., Jurkovich G.J., Nathens A.B. Inclusive trauma systems: do they improve triage or outcomes of the severely injured? *J trauma* 2006; 60 (3): 529-535.
36. Waydhas C., Kanz K.G., Ruchholtz S., Nast-Kolb D. Algorithms in der polytraumaversorgung. *Der Unfallchirurg* 1997; 100: 913-921.

Надійшла 01.06.2017

УДК 616-001-002.3-056-08

О. В. Лігоненко, І. І. Дігтяр, Д. М. Іващенко, А. Б. Зубаха,  
І. О. Чорна, І. А. Шумейко, О. В. Стороженко, Л. І. Горб

## БАКТЕРІОФАГОЛІПОСОМАЛЬНА ТЕРАПІЯ В КОМПЛЕКСНОМУ ЛІКУВАННІ ГНІЙНИХ РАН У ХВОРИХ НА АЛЕРГІЮ ДО АНТИБІОТИКІВ

Українська медична стоматологічна академія, Полтава, Україна

УДК 616-001-002.3-056-08

А. В. Лигоненко, И. И. Дигтярь, Д. Н. Иващенко, А. Б. Зубаха, И. А. Черная, И. А. Шумейко,  
А. В. Стороженко, Л. И. Горб

БАКТЕРИОФАГОЛИПОСОМАЛЬНАЯ ТЕРАПИЯ В КОМПЛЕКСНОМ ЛЕЧЕНИИ ГНОЙНЫХ  
РАН У БОЛЬНЫХ С АЛЛЕРГИЕЙ НА АНТИБИОТИКИ

Українська медична стоматологічна академія, Полтава, Україна

В настоящее время возникла проблема альтернативной антибиотикотерапии для пациентов с аллергией на антибиотики. Одним из альтернативных методов лечения гнойной хирургической инфекции у данных пациентов является использование бактериофагов и липосом.

В работе представлены результаты комплексного лечения больных с гнойными ранами мягких тканей и аллергией на антибиотики с использованием бактериофаголипосомальной терапии, которая может быть рекомендована в качестве метода выбора для лечения воспалительных и гнойных поражений мягких тканей у этих пациентов.

**Ключевые слова:** гнойная рана, аллергия на антибиотики, бактериофаголипосомальная терапия.

© О. В. Лігоненко, І. І. Дігтяр, Д. М. Іващенко та ін., 2017



UDC 616-001-002.3-056-08

O. V. Ligonenko, I. I. Digtyar, D. M. Ivashchenko, A. B. Zubakha, I. O. Chorna, I. A. Shumeyko, O. V. Storozhenko, L. I. Gorb

## BACTERIOPHAGE-LIPOSOMAL THERAPY IN COMPLEX TREATMENT OF PURULENT WOUNDS IN PATIENTS WITH ANTIBIOTIC ALLERGY

*Ukrainian Medical Stomatologic Academy, Poltava, Ukraine*

**Introduction.** Nowadays there is a problem of alternative to antibiotic therapy for patients who have allergy to antibiotics. One of the alternative treatment of purulent surgical infection in patients with allergic reactions to antibiotics is the use of bacteriophages and liposomes.

**Aim.** To improve the results of treatment of purulent wounds of soft tissues in patients with allergies to antibiotics using bacteriophages in treatment and liposomes.

**Material and methods.** Clinical studies conducted in 140 patients with purulent-inflammatory diseases of soft tissues that were treated in Poltava District Central Hospital, City Clinical Hospital № 3 and Poltava Garrison Military Hospital.

**Conclusion.** Using in the treatment of inflammatory lesions of purulent soft tissue bacteriophage-liposomal therapy developed by our method leads to a statistically significant decrease in duration of pain and swelling tissue, accelerate wound cleansing and the emergence of active granulation and accelerates wound healing. Use bacteriophage-liposomal therapy in the treatment of septic wounds improves the above figures also in patients who have an allergic reaction to antibiotics and can be recommended as a method of choice for the treatment of inflammatory and purulent soft tissue lesions in these patients.

**Key words:** purulent wound, antibiotic allergy, bacteriophage-liposomal therapy.

### Вступ

Нераціональне застосування антибактеріальних препаратів, особливо антибіотиків широкого спектра дії, призвело до широкого розповсюдження антибіотикорезистентних штамів. За оцінкою Всесвітньої організації охорони здоров'я, сьогодні близько 60 % мікробів нечутливі до основних антибактеріальних препаратів. Антибіотики пригнічують ріст нормальної мікрофлори, що сприяє посиленому розмноженню бактерій, які набули стійкості до антибіотиків. У зв'язку з поширенням резистентності патогенних мікроорганізмів до антибіотиків за останні роки зростає увага до фаготерапії [1; 2; 7; 9; 10].

Крім того, нині гостро постає питання альтернативи антибіотикотерапії хворим, що страждають на алергію до антибактеріальних препаратів. Одним з напрямів альтернативного лікування гнійної хірургічної інфекції у хворих з алергічною реакцією до антибіотиків є використання бактеріофагів і ліпосом [3–8].

**Мета** дослідження — покращити результати лікування гнійних ран м'яких тканин у хворих на алергію до антибіотиків шляхом використання в комплексному лікуванні бактеріофагів і ліпосом.

### Матеріали та методи дослідження

Клінічні дослідження проведені у 140 хворих на гнійно-запальні захворювання м'яких тканин, що проходили лікування в Полтавській центральній районній клінічній лікарні, 3-й міській клінічній лікарні Полтави та Полтавському гарнізонному військовому госпіталі.

Усі хворі були розподілені на 4 групи. Група 1 — 32 хворих, у яких лікування проводили за загальноприйнятою методикою. Група 2 — 43 хворих, яким до комплексного лікування додавали комбіновану бактеріофаголіпосомальну терапію (БЛТ) за розробленою нами методикою (патент України на корисну модель № 102772) [6] та позитивне рішення на патент України на корисну модель № 4973/3У/17, що включала використання фосфатидилхолінового ліпосомального препарату вітчизняного виробництва «Ліпін», який вводили внутрішньовенно краплинно дозою 500 мг на 50 мл ізотонічного розчину натрію хлориду 1 раз на добу протягом 5–7 діб, та місцевого комбінованого використання бактеріофагів і ліпосом шляхом додаткового введення в ділянку рани на 5–6 год серветки або туруни,

змоченої у бактеріофаголіпосомальній суміші. Суміш виготовляли безпосередньо перед її застосуванням шляхом змішування та інтенсивного струшування в шутель-камері протягом 30 хв 20 мл піобактеріофагу полівалентного очищеного та 500 мг ліпосомального препарату «Ліпін» у 50 мл 0,9 % розчину натрію хлориду до утворення однорідної суспензії — двічі на добу, протягом 10–14 діб. Групу 3 утворили 35 хворих, у яких була виявлена алергічна реакція до антибіотиків, тому в їх лікуванні ці препарати не використовували, а до комплексного лікування додавали БЛТ за описаною вище методикою. Група 4 (ретроспективна) — 23 хворих, у яких була алергічна реакція до антибіотиків та які отримували лише загальноприйняте лікування (без антибіотиків).

Контролювали перебіг ранового процесу шляхом визначення тривалості болювого синдрому, набряку паравульнарних тканин, очищення рани, появи активних грануляцій та епітелізації рани.

Статистична обробка одержаних результатів проводилась за допомогою програми SPSS for Windows 16,0 (SPSS inc.) на персональному комп'ютері.





## Результати дослідження та їх обговорення

Больовий синдром у хворих групи 1 тривав ( $5,1 \pm 1,6$ ) доби, у групі 2 — ( $4,10 \pm 1,04$ ) доби, у групі 3 — ( $5,20 \pm 1,29$ ) доби та в групі 4 — ( $6,40 \pm 1,41$ ) доби (рис. 1).

При порівнянні між групами встановлено, що у хворих, які отримували загальноприйнятту терапію з додатковою БЛТ (група 2), цей показник був статистично значуще меншим, ніж у хворих інших груп. У хворих, у яких була виявлена алергічна реакція до антибіотиків, але які не отримували БЛТ (група 4), больовий синдром тривав статистично значуще довше, порівняно з іншими групами. У хворих, які отримували загальноприйнятту терапію з додатковою БЛТ (група 2), але статистично значуще меншим, ніж у хворих з алергічною реакцією до антибіотиків, які не отримували БЛТ (група 4). У хворих з алергічною реакцією до антибіотиків, які додатково отримували БЛТ (група 3), больовий синдром тривав статистично значуще довше, ніж у хворих, що отримували загальноприйнятту терапію з додатковою БЛТ (група 2), але був статистично значуще коротшим, ніж у хворих з алергічною реакцією до антибіотиків, які не отримували БЛТ (група 4). Між хворими, які отримували загальноприйнятту терапію (група 1), і хворими з алергічною реакцією до антибіотиків, які додатково отримували БЛТ (група 3), статистично значущої різниці у тривалості больового синдрому не виявлено.

Набряк тканин у хворих групи 1 тривав ( $5,8 \pm 1,3$ ) доби, у групі 2 — ( $4,5 \pm 1,5$ ) доби, у групі 3 — ( $5,7 \pm 1,2$ ) доби та у групі 4 — ( $6,7 \pm 1,3$ ) доби (рис. 2).

При порівнянні між групами встановлено, що у хворих, які

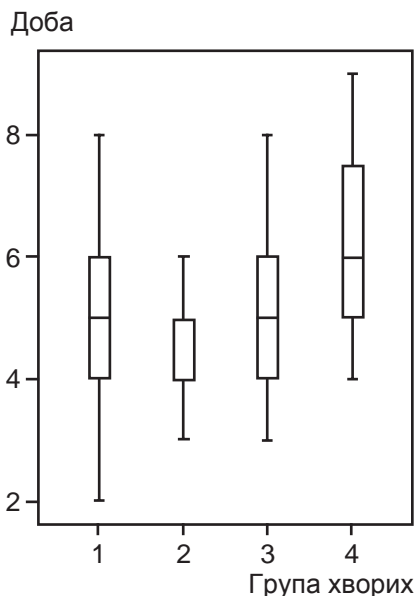


Рис. 1. Тривалість больового синдрому

отримували загальноприйнятту терапію з додатковою БЛТ (група 2), цей показник був статистично значуще меншим, ніж у хворих інших груп. У хворих, у яких була виявлена алергічна реакція до антибіотиків, але які не отримували БЛТ (група 4), паравульнарний набряк тканин тривав статистично значуще довше порівняно з іншими групами; у хворих, які отримували загальноприйнятту терапію (група 1), цей показник був статистично значуще більшим, ніж у хворих, що отримували загальноприйнятту терапію з додатковою БЛТ (група 2), але статистично значуще меншим, ніж у хворих з алергічною реакцією до антибіотиків, які не отримували БЛТ (група 4). У хворих з алергічною реакцією до антибіотиків та які додатково отримували БЛТ (група 3) паравульнарний набряк тривав статистично значуще довше, ніж у хворих, що отримували загальноприйнятту терапію з додатковою БЛТ (група 2), але був статистично значуще коротшим, ніж у хворих з алергічною реакцією до антибіотиків, які не отримували БЛТ (група 4). Між хворими, які отримували загальноприйнятту терапію (група 1), і хворими з алергічною реакцією до антибіотиків, які додатково отримували БЛТ (група 3), статистично значущої різниці у тривалості паравульнарного набряку тканин не виявлено.

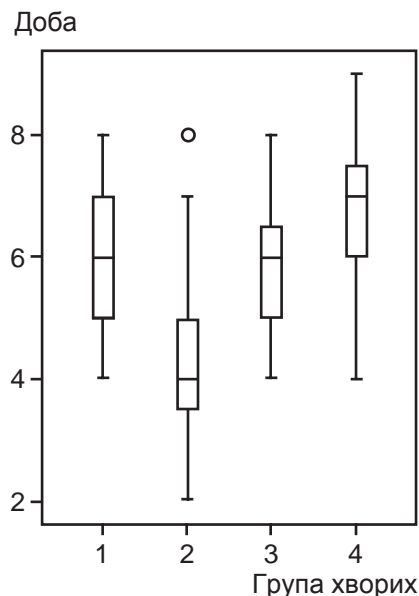


Рис. 2. Тривалість місцевого набряку тканин

які додатково отримували БЛТ (група 3), статистично значущої різниці тривалості паравульнарного набряку тканин не виявлено.

Повне очищення ран у хворих групи 1 тривало ( $7,2 \pm 2,1$ ) доби, у групі 2 — ( $6,1 \pm 1,7$ ) доби, у групі 3 — ( $7,3 \pm 2,1$ ) доби та в групі 4 — ( $8,6 \pm 2,0$ ) доби (рис. 3).

При порівнянні між групами встановлено, що у хворих, які отримували загальноприйнятту терапію з додатковою БЛТ (група 2), цей показник був статистично значуще меншим, ніж у пацієнтів інших груп. У хворих,

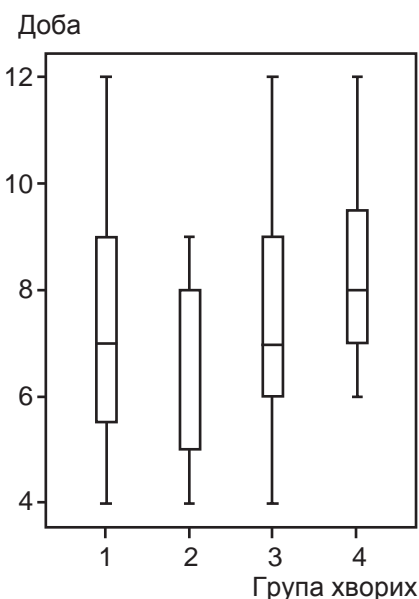


Рис. 3. Термін очищення рани

у яких була виявлена алергічна реакція до антибіотиків, але які не отримували БЛТ (група 4), повне очищення рани тривало статистично значуще довше порівняно з іншими групами. У хворих, які отримували загальноприйнятту терапію (група 1), цей показник був статистично значуще більшим, ніж у хворих, що отримували загальноприйнятту терапію з додатковою БЛТ (група 2), але статистично значуще меншим, ніж у хворих з алергічною реакцією до антибіотиків, але які не отримували БЛТ (група 4). У хворих з алергічною реакцією до антибіотиків, які додатково отримували БЛТ (група 3), повне очищення рани тривало статистично значуще довше, ніж у хворих, що отримували загальноприйнятту терапію з додатковою БЛТ (група 2), але було статистично значуще коротшим, ніж у хворих з алергічною реакцією до антибіотиків, які не отримували БЛТ (група 4). Між хворими, які отримували загальноприйнятту терапію (група 1), і хворими з алергічною реакцією до антибіотиків, які додатково отримували БЛТ (група 3), статистично значущої різниці в термінах очищення рани не виявлено.

Активне виповнення ранової поверхні грануляціями у хворих групи 1 відбулось на  $(9,2 \pm 0,9)$  добу, в групі 2 — на  $(8,2 \pm 1,3)$  добу, в групі 3 — на  $(9,5 \pm 2,0)$  добу та в групі 4 — на  $(10,9 \pm 1,9)$  добу (рис. 4).

При порівнянні між групами встановлено, що у хворих, які отримували загальноприйнятту терапію з додатковою БЛТ (група 2), цей показник був статистично значуще меншим, ніж у пацієнтів із інших груп. У хворих, у яких була виявлена алергічна реакція до антибіотиків, але які не отримували БЛТ (група 4), поява активних грануляцій у ділянці рани відбулася статистично значуще пізніше порівняно з іншими групами. У хворих, які отримували загальноприйнятту те-

рапію (група 1), цей показник був статистично значуще більшим, ніж у хворих, що отримували загальноприйнятту терапію з додатковою БЛТ (група 2), але статистично значуще меншим, ніж у хворих з алергічною реакцією до антибіотиків, які не отримували БЛТ (група 4). У хворих з алергічною реакцією до антибіотиків, які додатково отримували БЛТ (група 3), поява активних грануляцій в ділянці рани відбулася статистично значуще пізніше, ніж у хворих, що отримували загальноприйнятту терапію з додатковою БЛТ (група 2), але статистично значуще раніше, ніж у хворих з алергічною реакцією до антибіотиків, які не отримували БЛТ (група 4). Між хворими, які отримували загальноприйнятту терапію (група 1), і хворими з алергічною реакцією до антибіотиків, які додатково отримували БЛТ (група 3), статистично значущої різниці в терміні появи активних грануляцій у ділянці рани не виявлено.

Загоєння ран у хворих групи 1 відбулось на  $(21,4 \pm 1,8)$  добу, у групі 2 — на  $(20,3 \pm 1,7)$  добу, у групі 3 — на  $(21,7 \pm 2,2)$  добу та в групі 4 — на  $(22,96 \pm 1,60)$  добу (рис. 5).

При порівнянні між групами встановлено, що у хворих, які

отримували загальноприйнятту терапію з додатковою БЛТ (група 2), цей показник був статистично значуще меншим, ніж у пацієнтів інших груп. У хворих, у яких була виявлена алергічна реакція до антибіотиків і які не отримували БЛТ (група 4), загоєння ран відбулося статистично значуще пізніше порівняно з іншими групами. У хворих, які отримували загальноприйнятту терапію (група 1), цей показник був статистично значуще більшим, ніж у хворих, що отримували загальноприйнятту терапію з додатковою БЛТ (група 2), але статистично значуще меншим, ніж у хворих з алергічною реакцією до антибіотиків, які не отримували БЛТ (група 4). У хворих з алергічною реакцією до антибіотиків, які додатково отримували БЛТ (група 3), загоєння ран відбулося статистично значуще пізніше, ніж у хворих, що отримували загальноприйнятту терапію з додатковою БЛТ (група 2), але статистично значуще раніше, ніж у хворих з алергічною реакцією до антибіотиків, які не отримували БЛТ (група 4). Між хворими, які отримували загальноприйнятту терапію (група 1), і хворими з алергічною реакцією до антибіотиків, які додатково отримували БЛТ (група 3), статис-

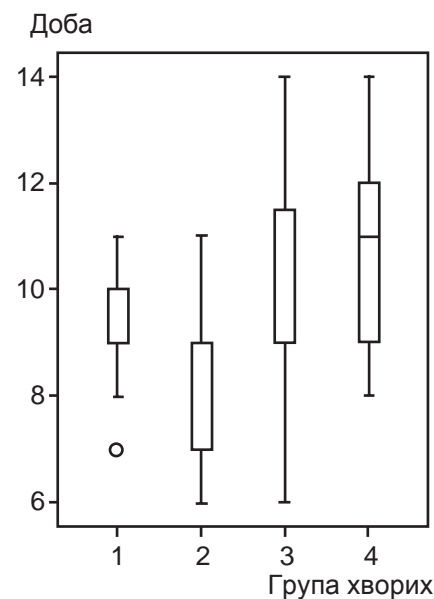


Рис. 4. Термін появи грануляцій

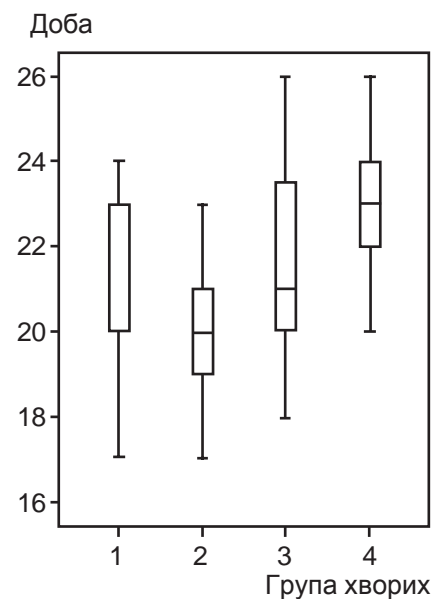


Рис. 5. Термін загоєння ран



тично значущої різниці в термінах загоєння ран не виявлено.

## Висновки

Таким чином, отримані нами дані динаміки клінічних проявів перебігу ранозагоєння доводять, що використання у комплексному лікуванні запально-гнійних уражень м'яких тканин бактеріофаголіпосомальної терапії за розробленою нами методикою приводить до статистично значущого зменшення тривалості больового синдрому та набряку паравульнарних тканин, прискорення очищення ран і появи активних грануляцій та прискорює загоєння рани. Використання бактеріофаголіпосомальної терапії у комплексному лікуванні гнійних ран покращує вищепоказані показники також у хворих, що мають алергічну реакцію до антибіотиків, і може бути рекомендоване як метод вибору при лікуванні запально-гнійних уражень м'яких тканин у даної категорії хворих.

## ЛІТЕРАТУРА

1. Березняков И. Г. Резистентность к антибиотикам: причины, механизмы, пути преодоления / И. Г. Березняков // Клиническая антибиотикотерапия. – 2001. – № 4. – С. 18–22.
2. Горшевикова Э. В. Особенности возбудителей гнойно-септической инфекции и их антирезистентность / Э. В. Горшевикова // Клиническая антибиотикотерапия. – 1999. – № 1. – С. 41–43.
3. Лігоненко О. Використання естрогенів та ліпосом в комплексному лікуванні гнійних ран м'яких тканин у хворих похилого та старечого віку / О. Лігоненко, І. Дігтяр // Клінічна хірургія. – 2008. – № 11/12 (788/789). – С. 16.
4. Лігоненко О. Вплив естрогенів та ліпосом на перебіг гнійних ран у осіб похилого та старечого віку / О. Лігоненко, І. Дігтяр // Клінічна хірургія — 2009. – № 2. – С. 17–21.
5. Використання бактеріофагів у комплексі лікування хронічних ран / О. В. Лігоненко, І. І. Дігтяр, О. О. Лігоненко, Д. М. Іващенко // Клінічна хірургія. – 2011. – № 11. – С. 29.

6. Патент 102772 Україна, МПК А61Р 17/02, А61В 17/00, А61К 33/14. Спосіб місцевого лікування гнійних ран м'яких тканин у хворих з полівалентною алергією до антибіотиків / Лігоненко О. В., Дігтяр І. І., Іващенко Д. М. [та ін.]; заявник та патентовласник Вищий державний навчальний заклад України «Українська медична стоматологічна академія», Полтава. – № у 201502681; заявл. 24.03.2015; опубл. 25.11.2015, Бюл. № 22.

7. Alternative therapies in antibiotic-resistant infection / S. Weber-Dabrowska, M. Zimecki, M. Kruzel [et al.] // Advances in Medical Sciences. – 2006. – Vol. 51. – P. 242–244.

8. Ivashchenko D. M. Use of Bacteriophages in the Treatment of Infected Wounds in Patients who have Allergy to Antibiotics / D. M. Ivashchenko, O. V. Lihonenko, I. I. Digtyar // Surgical Chronicles. – 2016. – № 4 (21). – P. 201–206.

9. Bacteriophage therapy: a revitalized therapy against bacterial infectious diseases / S. Matsuzaki, M. Rashel, J. Uchiyama [et al.] // Infect Chemother. – 2005. – Vol. 11(5). – P. 211–219.

10. Bacteriophage therapy for Staphylococcus aureus biofilm-infected wounds: A new approach to chronic wound care / A. K. Seth, M. R. Geringer, K. T. Nguyen [et al.] // Plast. Reconstr. Surg. – 2013. – Vol. 131. – P. 225–234.

## REFERENCES

1. Bereznyakov I.G. Resistance to antibiotics: causes, mechanisms, ways to overcome. *Klinicheskaya antibiotikoterapiya* 2001; 4: 18-22.
2. Gorshevnikova E.V. Features of causative agents of the purulent-septic infection and their antibiotic resistance. *Klinicheskaya antibiotikoterapiya* 1999; 1: 41-43.
3. Lihonenko A., Dikhtyar I. Using estrogens and liposomes in complex treatment of the purulent wounds of soft tissues in aged people. *Klinichna khirurgiya* 2008; 11/12 (788/789):16.
4. Lihonenko A., Dihtyar I. Influence of estrogens and liposomes on purulent wounds in old age people. *Klinichna khirurgiya* 2009; 2: 17-21.
5. Lihonenko A.V., Dihtyar I.I., Lihonenko A.A., Ivaschenko D.M. Using bacteriophages in complex treatment of chronic wounds. *Klinichna khirurgiya* 2011; 11: 29.
6. Lihonenko A.V., Digtyar I.I., Ivaschenko D.M. et al. Patent on use-

ful model № 102772, MPK A61P 17/02, A61B 17/00, A61K 33/14. The method of the treatment of purulent wounds of soft tissues in patients with polyvalent allergy to antibiotics; patent owner The higher educational establishment of Ukraine "Ukrainian medical stomatologic academy", Poltava city; u 201502681; appl. 24.03.2015; publ. 25.11.2015. bul; 22.

7. Weber-Dabrowska S., Zimecki M., Kruzel M. et al. Weber-Dabrowska Alternative therapies in antibiotic-resistant infection. *Advances in Medical Sciences* 2006; 51: 242-244.

8. Ivashchenko D.M., Lihonenko O.V., Digtyar I.I. Use of bacteriophages in the treatment of infected wounds in patients who have allergy to antibiotics. *Surgical Chronicles* 2016; 4 (21): 201-206.

9. Matsuzaki S., Rashel M., Uchiyama J. et al. Bacteriophage therapy: a revitalized therapy against bacterial infectious diseases. *Infect Chemother* 2005; 11 (5): 211-219.

10. Seth A.K., Geringer M.R., Nguyen K.T. et al. Bacteriophage therapy for Staphylococcus aureus biofilm-infected wounds: A new approach to chronic wound care. *Plast. Reconstr. Surg* 2013; 131: 225-234.

Надійшла 01.06.2017





Е. В. Світличний, К. Р. Мурадян, О. А. Нетребко

# ЗАСТОСУВАННЯ ІНТЕРВЕНЦІЙНОЇ СОНОГРАФІЇ В ДІАГНОСТИЦІ ТА ЛІКУВАННІ ОБМЕЖЕНИХ ГНІЙНО-ДЕСТРУКТИВНИХ УСКЛАДНЕНЬ БОЙОВОЇ ХІРУРГІЧНОЇ ТРАВМИ ПІД ЧАС АНТИТЕРОРИСТИЧНОЇ ОПЕРАЦІЇ

Військово-медичний клінічний центр Південного регіону, Одеса, Україна  
Українська військово-медична академія, Київ, Україна

УДК 617-001.45-001.3-073.432.1-085.837.3

Э. В. Светличный, К. Р. Мурадян, А. А. Нетребко

## ПРИМЕНЕНИЕ ИНТЕРВЕНЦИОННОЙ СОНОГРАФИИ В ДИАГНОСТИКЕ И ЛЕЧЕНИИ ОГРАНИЧЕННЫХ ГНОЙНО-ДЕСТРУКТИВНЫХ ОСЛОЖНЕНИЙ БОЕВОЙ ХИРУРГИЧЕСКОЙ ТРАВМЫ ВО ВРЕМЯ АНТИТЕРОРИСТИЧЕСКОЙ ОПЕРАЦИИ

*Военно-медицинский клинический центр Южного региона, Одесса, Украина,*

*Украинская военно-медицинская академия, Киев, Украина*

Целью нашей работы было улучшить результаты лечения раненых и травмированных путем рационального внедрения диагностических и малоинвазивных оперативных вмешательств под контролем ультразвуковых методов визуализации.

За период с 2014 по 2017 гг. в ВМКЦ ЮР и 61-м ВМГ 210 раненым и травмированным с ограниченными гнойно-деструктивными осложнениями выполнено 365 пункционно-дренирующих вмешательств патологических очагов под контролем ультразвуковых методов визуализации, что позволило повысить качество диагностики и лечения данной категории больных. У 188 (89,5 %) пострадавших, которые подвергались пункционно-дренирующим вмешательствам под ультразвуковой навигацией, удалось достичь выздоровления, в других случаях — провести адекватную санацию очага как элемент предоперационной подготовки.

**Ключевые слова:** интервенционная сонография, ограниченные гнойно-деструктивные осложнения, пункционно-дренирующие вмешательства.

UDC 617-001.45-001.3-073.432.1-085.837.3

E. V. Svetlichny, K. R. Muradian, O. A. Netrebko

## APPLYING INTERVENTIONAL SONOGRAPHY IN DIAGNOSTICS AND TREATMENT OF LIMITED PURULENT DESTRUCTIVE COMPLICATIONS OF COMBAT SURGICAL TRAUMAS DURING ATO

*Military Medical Clinical Center of the South Region, Odesa, Ukraine,*

*The Ukrainian Military Medical Academy, Kyiv, Ukraine*

**Introduction.** The use of interventional techniques sonography in peace time in purulent destructive complications found widespread adoption in many specialized clinics to reduce the trauma and the time of treatment. Instead, reports on the use puncture-drainage interventions under control sonography in the treatment of patients with gunshot wounds occur quite rarely. Considering this fact, we provide own experience of application these technologies in the treatment of purulent septic complications of combat surgical trauma.

**Aim.** To improve the results of treatment of injured and traumatized with rational adoption of diagnostic and mini-invasive surgical manipulations under the ultrasound imaging control.

**Materials of and methods.** The period from 2014 to 2017 in the Military Medical Clinical Center of the Southern region and in the Military Field Hospital № 61 there were performed 365 puncturing and draining pathological focuses under the ultrasound imaging control in 210 injured with limited purulent destructive complications.

**Conclusion.** Ultrasound diagnostic with interventional sonography is highly effective method for diagnosing limited purulent destructive complications. In 89.5 % of the wounded and injured from purulent destructive complications subjected to puncture-drainage intervention under ultrasound management achieved recovery; in other cases — to adequate focus sanitation as part of preoperative preparation.

**Key words:** interventional sonography, limited purulent destructive complications, puncture drainage manipulations.

### Вступ

Протягом останніх трьох років наша Батьківщина поставлена в умови ведення актив-

них бойових дій зі значними санітарними втратами. Надання медичної допомоги під час проведення антитерористичної операції здійснюється на

окремих етапах — I–V рівнях. Військово-медичний клінічний центр Південного регіону як високоспеціалізований медичний заклад проводить лікування відповідно до IV рівня медичної допомоги [1].



Особливістю цього етапу є контингент поранених, які поступають після тривалої евакуації та попередніх операцій у тяжкому загальному стані з обмеженою інформацією про обсяг допомоги.

Мікробне забруднення ран, виконання операцій у складних умовах ведення бойових дій, тривала евакуація сприяють виникненню гнійно-септичних ускладнень: абсцесів, флегмон, гематом, урогематом черевної порожнини та заочеревинного простору, запальних процесів порожнини плеври, м'яких тканин тулуба і кінцівок, що потребують повторних, тяжких для хворого оперативних втручань.

Методика інтервенційної сонографії, що застосовується в мирний час при гнійно-деструктивних ускладненнях, широко впроваджується в багатьох спеціалізованих клініках з метою зменшити травматичність і терміни лікування. Натомість повідомлення про використання пункційно-дренувальних втручань (ПДВ) під контролем сонографії у лікуванні потерпілих із вогнепальними пораненнями трапляються доволі рідко [2–4]. Враховуючи цей факт, ми репрезентуємо власний досвід застосування даних технологій у лікуванні гнійно-септичних ускладнень бойової хірургічної травми.

**Мета** роботи — покращити результати лікування поранених і травмованих шляхом раціонального впровадження діагностичних та малоінвазивних оперативних втручань під контролем ультразвукових методів візуалізації.

### **Матеріали та методи дослідження**

Об'єктом дослідження стали 210 поранених і травмованих з обмеженими гнійно-деструктивними ускладненнями (ОГДУ): абсцесами, серо-

мами, гематомами, урогематомами, гемобіломами.

Використовували клінічні, лабораторні та інструментальні методи дослідження.

З діагностичною та навігаційною метою застосовували стаціонарні апарати ультразвукового дослідження (УЗД) Esaote MyLab 50 (Італія), Toshiba Aplio 300 (Японія) з конвексними датчиками частотою 3,5–7,5 МГц і лінійними датчиками 5–15 МГц, а також мобільний апарат УЗД HS-2000 Honda (Японія), що давало змогу виконувати діагностику й оперативні втручання в умовах реанімаційної палати, операційної та перев'язувальної.

Для проведення пункцій та дренивання патологічних осередків використовували спеціальний інструментарій — голки та катетери різної модифікації для транскутанних маніпуляцій під контролем УЗД.

Пункційно-дренувальні втручання виконували під місцевою анестезією Sol. Lidocaini 2 %. Методика виконання ПДВ була такою: після верифікації діагнозу обирали точку для доступу за принципом найкоротшої дистанції до «органамішені». Застосовували голки Chiba 18–22 G. Для пункції плевральної порожнини використовували пластикові катетери діаметром 14–16 G. Траєкторія траси обиралася в обхід товстої кишки та судин. Пункцію виконували за допомогою адаптера або за методикою “Free hand”. Отриманий матеріал піддавали візуальному, цитологічному, гістологічному, біохімічному та бактеріологічному дослідженням.

За результатами діагностичної пункції обирали методику подальшого лікування: пункційну санацію чи дренивання. Показаннями до пункційної санації вважали наявність сером або гематом об'ємом до 50 мл,

або абсцесів до 10 мл. При великих гематомах об'ємом більше 50 мл й абсцесах більше 10 мл виконували дренивання патологічних осередків. При гемобіломах печінки на першому етапі проводили пункційну санацію. Повторне наповнення порожнини жовчу протягом 48 год вважали показанням до дренивання.

Дренивання патологічних осередків проводили однокроковим способом стилетом-катетером або двокроковим способом за Сельдінгером. Використовували прямі катетери та за типом “Pigtail”.

За необхідності встановлення більших за діаметром дренажів застосовували лапароскопічні троакари 5–10 мм. Кількість дренажів визначали за клінічною ситуацією — від 1 до 3.

### **Результати дослідження та їх обговорення**

За період з 2014 по 2017 рр. у Військовому медичному клінічному центрі Південного регіону та 61-му військовому медичному госпіталі виконано 365 пункцій та дренивань патологічних осередків під контролем ультразвукових методів навігації у 210 поранених і травмованих із діагностичною та лікувальною метою.

Локалізація патологічних ОГДУ та кількість ПДВ наведені в табл. 1

У 37 поранених і травмованих були наявні такі ОГДУ черевної порожнини: абсцеси печінки — 6, піддіафрагмального простору — 8 і малого таза — 3, гемобіломи печінки — 5, гематоми — 6, сероми — 3, міжкишкові абсцеси — 2, псевдокісти підшлункової залози — 4.

Діагностика гнійно-деструктивних ускладнень базувалася на клінічних, лабораторних та інструментальних методах дослідження.



**Локалізація патологічних обмежених гнійно-деструктивних ускладнень і кількість пункційно-дренувальних втручань**

ОГДУ	Кількість потерпілих	Кількість діагностично-лікувальних пункцій	Кількість дренажів
Черевної порожнини	37	24	32
Заочеревинного простору	14	—	14
Порожнини плеври	80	131	9
М'яких тканин	79	147	8
Усього	210	302	63
		365	

Середній об'єм абсцесів становив (50±4) мл, сером — (65±±2) мл, гематом — (110±5) мл.

Ультразвуковими ознаками абсцесів були: об'ємне рідинне утворення округлої, овальної або серпоподібної форми з ефектом дорзального підсилення, що мало гіперехогенну капсулу різного ступеня зрілості. У порожнині визначалася густа неоднорідна рідина (гній), іноді з горизонтальним рівнем, газ, гіперехогенні включення, що були представлені фібрином і секвестрами. При бактеріологічному дослідженні вмісту абсцесів у 15 (40 %) потерпілих була визначена моноінфекція: *Escherichia coli*, *Klebsiella pneumoniae*, *Candida albicans*.

Сероми виявлялися як гомогенні, анехогенні, з чіткими рівними контурами утворення, що давали ефект дорзального посилення ультразвуку.

Гематоми на ранніх стадіях визначалися як рідинний утвір з рівним або нерівним контуром, однорідної структури змішаної ехогенності. З часом ехоструктура рідини ставала неоднорідною, ехогенною. У 2 (33 %) випадках у порожнині візуалізувався газ.

Остаточна верифікація характеру патологічного осередку проводилася під час діагностичної пункції.

Пункційний метод для лікування ОГДУ черевної порожнини використовували у 5 потерпілих. Застосування у 3 хворих даної методики було ефективним і дозволило досягти позитивного лікувального ефекту. У 2 потерпілих з гемобіломами печінки спостерігали повторне нагромадження патологічної рідини через 24–48 год, що стало показанням до дренажування гемобіломи.

Методику дренажування під ультразвуковою навігацією ви-

користували у 32 потерпілих. Одужало 25 (78 %) хворих. Неефективною дана методика виявилася у 7 (22 %) потерпілих: спостерігалися посттравматичний панкреонекроз — у 2 осіб, неспроможність міжкишкового анастомозу — у 2 хворих, множинні міжкишкові абсцеси — в 1 особі і прогресуючий третинний перитоніт — в 1 випадку.

У 14 поранених і травмованих траплялись такі ОГДУ заочеревинного простору: сечові нориці — 5 випадків, обструктивна патологія сечових шляхів — 3 та комбінація обструктивної патології з порушенням цілісності сечових шляхів — 6 випадків.

Враховуючи етіопатогенез патології заочеревинного простору, використовували тільки дренажування патологічних ОГДУ.

Виконано 8 перкутанних нефростомій та 6 пункційних дренажів гнійних осередків під ультразвуковою навігацією. При неефективності даної методики в 1 випадку хворому була виконана нефректомія у зв'язку з розвитком гнійно-септичних ускладнень, а в 3 випадках знадобилося додаткове дренажування.

У 80 поранених і травмованих виявлено ОГДУ порожнини плеври: ексудативний плеврит — у 54, гемоплеврит — у 18, емпієма плеври — у 3, аб-

сцес легень — у 4, гемоторакс, що згорнувся, — у 1 особи.

У випадках негнійних обмежених рідинних утворів використовували пункційні санації за розробленою методикою (патент на корисну модель UA 100588 U) [5]. Неефективною дана методика виявилася у 2 потерпілих: гемоторакс, що згорнувся, — в 1, множинні переломи ребер з діапедезною кровотечею — в 1 особи.

У випадках обмежених рідинних скупчень із гнійним вмістом потерпілим виконували дренажування плевральної порожнини під ультразвуковою навігацією 1 або 2 дренажами. Неефективною дана методика виявилася у 1 потерпілого з емпіємою плеври, при появі зрощень і множинних шварт, і не привела до позитивного лікувального ефекту, що було показанням до торакотомії.

Серед ОГДУ м'яких тканин спостерігали сероми, гематоми й абсцеси. Тимчасом 66 (93 %) поранених і травмованих з ОГДУ м'яких тканин, яким виконували пункцію та санації патологічного осередку, додаткові оперативні втручання не знадобилися; щодо 5 (7 %) потерпілих із гематомами у вигляді згортка (3 випадки), рецидивом кровотечі (1 випадок), параостальним абсцесом стегна у хворого з металоконструкцією (1 випадок), методика





## Ефективність застосування пункційно-дренувальних втручань

Малоінвазивні методики лікування	Ефективність	ОГДУ								Усього	
		Черевної порожнини		Заочеревинного простору		Порожнини плеври		М'яких тканин			
		абс. (%)	п	абс. (%)	п	абс. (%)	п	абс. (%)	п	абс. (%)	п
Пункції	Так <sup>1</sup>	3 (60)	5	—	—	69 (97)	71	66 (93)	71	138 (94)	147
	Ні <sup>2</sup>	2 (40)		—		2 (3)		5 (7)		9 (6)	
Дренування	Так <sup>1</sup>	25 (78)	32	10 (71)	14	8 (89)	9	7 (87)	8	50 (79)	63
	Ні <sup>2</sup>	7 (22)		4 (29)		1 (11)		1 (13)		13 (21)	
Усього		37		14		80		79		210	

*Примітка.* <sup>1</sup> — кількість поранених і травмованих, малоінвазивні методи лікування для яких були ефективними й остаточними методами лікування; <sup>2</sup> — кількість поранених і травмованих, малоінвазивні методи лікування для яких були не ефективними, їм виконували традиційні оперативні втручання.

виявилася неефективною, їм були проведені стандартні хірургічні методи втручань.

Дренування при ОГДУ м'яких тканин під ультразвуковим контролем виконували 8 поранених і травмованих при періостальних гематомах після закритих переломів великих трубчастих кісток. В 1 випадку дренування періостальної гематоми не дало позитивного лікувального ефекту внаслідок кровотечі, що продовжувалася, потерпілому була виконана операція з коагуляцією та лігуванням судин.

Узагальнені результати виконаних ПДВ подані в табл. 2.

Таким чином, використання методики ПДВ під ультразвуковою навігацією за визначеними показаннями дозволило нам покращити якість діагностики і лікування та виявилася ефективним у 180 (86 %) потерпілих із бойовою травмою, у яких були ОГДУ. Неефективними дані методи були у 30 потерпілих з ОГДУ, здебільшого у випадку збереження причинного фактора запального процесу.

### Висновки

1. Ультразвукова діагностика з інтервенційною сонографією є високоефективним методом діагностики обмежених

гнійно-деструктивних ускладнень.

2. У 89,5 % поранених і травмованих з обмеженими гнійно-деструктивними ускладненнями, яким застосовували пункційно-дренувальні втручання під ультразвуковою навігацією, вдалося досягнути одужання; у решти випадків — провести адекватну санацію осередка як елемент передопераційної підготовки.

### ЛІТЕРАТУРА

1. Заруцький Я. Л. Вказівки з військово-польової хірургії / Я. Л. Заруцький, О. О. Шудрак. — К. : СПД Чалчинська Н. В., 2014. — 396 с.

2. Иванов В. А. Пункционные малоинвазивные вмешательства под контролем ультразвуковой томографии : учеб. пособие / В. А. Иванов. — М. : РУДН, 2008. — 130 с.

3. Ившин В. Г. Чрескожное лечение больных с панкреонекрозом и распространенным парапанкреатитом. Тульская технология / В. Г. Ившин, М. В. Ившин. — Тула : Гриф и К, 2013. — 128 с.

4. Шулуток А. М. Возможности ультразвукового исследования в диагностике и лечении интраабдоминальных абсцессов / А. М. Шулуток, Ф. Н. Насиров, А. Г. Натрошвили // Науч.-практ. конференция по чрескожным и внутрисветным эндоскопическим вмешательствам в хирургии : сб. тезисов. — М., 2010. — С. 91–92.

5. Пат. 100588 Україна, МПК А 61 М 1/00. Пристрій для лікування ексу-

датовних плевритів / Світличний Е. В., Тутченко М. І., Каштальян М. А., Мурадян К. Р. — № u201503022 ; заявл. 01.04.2015 ; опубл. 27.07.2015, Бюл. № 14. — 3 с.

### REFERENCES

1. Zarutskii Ya.L., Shudrak O.O. Guidance on military surgery. Kyiv, SPD Chalchynska N.V., 104. 396 p.

2. Ivanov V.V. Percutaneous minimally invasive interventions under the control of ultrasound imaging: Tutorial. Moscow, RUDN, 2008. 130 p.

3. Ivshin V.G., Ivshin M.V. Percutaneous treatment of pancreatic and common pancreatitis. Tula's technology. Tula: Grif i K, 2013. 128 p.

4. Shulutko A.M., Nasir F.N., Natroshvili A.G. Possibilities of ultrasound in the diagnosis and treatment of intra-abdominal abscesses. Collection of abstracts of scientific-practical conference for percutaneous endoscopic procedures in surgery. Moscow, 2010, p. 91–92.

5. Ukraine patent for utility model: "The device for the treatment of pleural effusion", № u201503022 from 27.04.2015, publ. 27.07.2015, bul. N14, 3 p.

Надійшла 01.06.2017



В. В. Ващук<sup>1</sup>, Т. П. Кирик<sup>1</sup>, М. І. Кушнірчук<sup>1</sup>, М. О. Головач<sup>2</sup>

## ПОЛІРЕЗИСТЕНТНИЙ ШТАМ *PSEUDOMONAS AERUGINOSA* ЯК ЧИННИК ХІРУРГІЧНОЇ ІНФЕКЦІЇ, ШЛЯХИ ПОДОЛАННЯ ПРОБЛЕМИ

<sup>1</sup> Львівський національний медичний університет  
імені Данила Галицького, Львів, Україна,

<sup>2</sup> ДЗ «Клінічна лікарня ДТГО «Львівська залізниця», Львів, Україна

УДК 576.898.9

В. В. Ващук<sup>1</sup>, Т. П. Кирик<sup>1</sup>, М. І. Кушнірчук<sup>1</sup>, М. О. Головач<sup>2</sup>

### ПОЛІРЕЗИСТЕНТНЫЙ ШТАММ *PSEUDOMONAS AERUGINOSA* КАК ФАКТОР ХИРУРГИЧЕСКОЙ ИНФЕКЦИИ, ПУТИ ПРЕОДОЛЕНИЯ ПРОБЛЕМЫ

<sup>1</sup> Львовский национальный медицинский университет имени Данила Галицкого, Львов, Украина,

<sup>2</sup> ГУ «Клиническая больница ГТОО «Львовская железная дорога», Львов, Украина

Стремительное увеличение в клинической практике случаев полирезистентной инфекции, связанной, в частности, с *Pseudomonas aeruginosa*, делает актуальным поиск и внедрение альтернативных и вспомогательных методов терапии. Одним из перспективных направлений является возобновление интереса к терапии бактериофагами. В статье описан клинический случай успешной терапии бактериофагами местной хирургической инфекции, вызванной *Pseudomonas aeruginosa*.

**Ключевые слова:** *Pseudomonas aeruginosa*, полирезистентная хирургическая инфекция, терапия бактериофагами.

UDC 576.898.9

V. V. Vashchuk<sup>1</sup>, T. P. Kirik<sup>1</sup>, M. I. Kushnirchuk<sup>1</sup>, M. O. Golovach<sup>2</sup>

### MULTIRESISTANT STRAIN OF *PSEUDOMONAS AERUGINOSA* AS A FACTOR OF SURGICAL INFECTIONS, WAYS TO OVERCOME THE PROBLEM

<sup>1</sup> Lviv National Medical University, Lviv, Ukraine

<sup>2</sup> Clinical Hospital of the Lviv Railway, Lviv, Ukraine

Patient T., aged 55, was hospitalized in the surgical department of the Lviv Hospital in rail transport with trophic chronic ulcer of the left leg. The development of disease associated with thrombophlebitis more than 10 years ago.

Favorable conditions of *Pseudomonas* infection in the above clinical case was probably the major defects of the skin with a local trophic infringement and, accordingly, reduced resistance. Local anti-septic therapy did not provide good clinical efficacy, which led to search and used fundamentally different methods of treatment.

The rapid rise in the incidence of multidrug-resistant infections in surgical clinics updates issues and the search for alternative therapeutic approaches. This clinical case demonstrated sufficient clinical efficacy in the treatment phagotherapy local infections caused by multidrug-resistant gram-negative bacteria *Pseudomonas aeruginosa*. There is a need to conduct clinical trials wide potential opportunities and threats phagotherapy for the inclusion of this type of therapy as standard treatment of resistant infections.

**Key words:** *Pseudomonas aeruginosa*, multidrug-resistant surgical infection, bacteriophage therapy.

#### Вступ

Всесвітня організація охорони здоров'я (ВООЗ) у 2017 р. опублікувала перелік найстійкіших до антибіотиків бактерій, які становлять найбільшу загрозу для здоров'я людини. Наведений список є своєрідним «орієнтиром» для науково-дослідних організацій, що займаються розробкою лікарсь-

ких препаратів з антибактеріальним ефектом. На думку помічника гендиректора ВООЗ з питань систем охорони здоров'я та інновацій dr. Marie-Paule Kieny, стійкість до антибіотиків прогресує, а існуючий арсенал методів лікування інфекційних захворювань вичерпується, що робить украй бажаним розробку і впровадження нових лікувальних методик. Представ-

лені у списку ВООЗ бактерії розділені на три групи за рівнем необхідності впровадження нових антибактеріальних посередників. До найбільш пріоритетної групи належать бактерії з множинною лікарською стійкістю (полірезистентні бактерії), які становлять значну небезпеку для пацієнтів лікарень і лікувально-реабілітаційних центрів, включаючи пацієнтів, для лікування яких потрібні апарати штучної вентиляції



легенів і венозні катетери. У цю групу входять *Acinetobacter*, *Pseudomonas*, різні види сімейства *Enterobacteriaceae* (включаючи *Klebsiella*, *E. coli*, *Serratia* і *Proteus*). Ці бактерії характеризуються високою стійкістю до широкого кола антибіотиків, зокрема до карбапенемів і цефалоспоринів третього покоління, визнаних найефективнішими з наявних антибіотиків для лікування полірезистентних бактеріальних інфекцій. Друга і третя групи в списку — мікрофлора з високим і середнім рівнем пріоритетності, а також бактерії, які найчастіше зустрічаються в лікарській практиці та характеризуються прогресуючим зростанням стійкості до антибіотиків (*Staphylococcus aureus*, *Enterococcus faecium*, *Helicobacter pylori* та ін.) [1].

Надмірно широке і часто невинуватене застосування хімічних антибіотиків розглядають як основну причину швидкого зростання кількості полірезистентних бактеріальних патогенів, які все частіше спричиняють розвиток інфекційних процесів у людському організмі та збільшують частоту інфекційної захворюваності. Еволюція окремих бактерій призвела до виникнення резистентності до медикаментів «останньої лінії» [2]. Одним із таких прикладів є грамнегативна бактерія *Pseudomonas aeruginosa*, поширений опортуністичний полірезистентний патоген, що часто виявляється у природних і штучно створених середовищах — від озер і водойм до лікарняних закладів і побутових санвузлів [3].

*Pseudomonas aeruginosa* за рахунок схильності до формування біоплівки є частою причиною розвитку катетер-асоційованої інфекції сечових шляхів, вентилятор-асоційованої пневмонії, інфекцій, пов'язаних із застосуванням механічних клапанів серця, шовного матеріалу та інших трансплантатів [4; 5]. Підвищену схильність

до розвитку синьогнійної інфекції, зокрема як внутрішньопитальної інфекції, мають пацієнти з тяжкими опіками, післяопераційними ранами, особливо на фоні скомпрометованого імунітету [6]. Існуючі уявлення про морфологію *Pseudomonas aeruginosa* пояснюють високий ступінь резистентності патогена до різних видів і класів антибактеріальних препаратів як результат низької проникності зовнішньої мембрани бактерій. Описано механізм полімедикаментозного виштовхування (англ. абревіатура MEX — multi-drug efflux), який здійснюється за рахунок активного транспорту молекул (у тому числі антибіотиків) за межі клітини [7–10].

Детальне дослідження факторів, що забезпечують високу стійкість *Pseudomonas aeruginosa* до антибіотиків, спонукало до пошуку альтернативних методів подолання полімедикаментозної резистентності. Одним із перспективних напрямів терапії бактеріальної інфекції з множинною лікарською стійкістю є використання бактеріофагів (бактерій-специфічних вірусів) як самовідтворювальних ліків, що мають високу вибірковість і цитотоксичність до бактерій-патогенів [11–13]. Відновлення інтересу до дещо призабутого методу лікування — фаготерапії, через стрімке зростання антибіотикорезистентності, створило передумови для проведення клінічних випробувань, які продемонстрували високу ефективність бактеріальних фагів. Зокрема фаготерапія була успішно апробована при лікуванні хронічних інфекцій дихальних шляхів, викликаних штамами *Pseudomonas aeruginosa* на фоні муковісцидозу [14; 15].

Водночас дослідники вказують на можливі обмеження терапії бактеріофагами, що пояснюється розвитком стійкості окремих патогенів до фагів за рахунок генетично детермінованої модифікації рецепторів

бактеріальної стінки. Фундаментальні закони біології передбачають такий розвиток організмів (у даному випадку бактерій), при яких активація одних механізмів захисту призводить до суттєвого зниження або ослаблення інших засобів виживання [16; 17]. На основі вказаної стратегії «генетичного компромісу» бактерійних патогенів, був запропонований модифікований підхід до фаготерапії. Застосування фагів у терапії полірезистентних бактеріальних інфекцій зумовлює еволюцію бактерій з підвищення їх стійкості до фагів, водночас це спричиняє значне підвищення чутливості бактерій до хімічних антибіотиків. Таким чином, подібний підхід до фаготерапії забезпечує подвійний ефект: з одного боку, успіх терапії зумовлюється фагоцитарним лізисом патогенної бактерії-мішені, з другого — розвиток у бактерії резистентності до фага викликає стрімке зростання чутливості до хімічних антибіотиків [18; 19]. Оцінити ефективність фаготерапії можна не лише за клінічними ознаками, а і за зростанням титрів фага в результаті лізису уражених бактерій. Відсутність значного клінічного досвіду використання фаготерапії, зокрема у хірургічній практиці, зумовлена низьким поширенням комерційних продуктів суміші фагів, оскільки фагам характерна висока вибірковість, вони проявляють активність до окремих представників у межах одного виду. Проте допускається використання деяких штамів фагів для одноразових лікувальних процедур в окремих випадках моноінфекції з ідентифікованим збудником [20].

#### Опис клінічного випадку

Пацієнтка Т., віком 55 років, була госпіталізована у хірургічне відділення Львівської клінічної лікарні на залізничному транспорті з трофічною хронічною виразкою лівої гомілки. Розвиток захворювання пов'язаний





заний із перенесеним понад 10 років тому тромбофлебітом.

При клінічному огляді встановлена наявність трофічної виразки розмірами 10 × 3,5 см у нижній третині внутрішньої поверхні лівої гомілки, без тенденції до загоєння, з тривалістю процесу понад 3 тиж. Краї виразки індуровані, є помірний перифокальний набряк, шкіра гомілки пігментована. Наявні клінічні ознаки хронічної венозної недостатності лівої нижньої кінцівки. Іншої суттєвої патології не виявлено. Попередні спроби оперативного закриття виразкового дефекту шкіри завершувалися повним лізисом пересаженого вільного тонкошарового клаптя з наступним посиленням запальної реакції та ексудації.

При ультразвуковому скануванні судини лівої нижньої кінцівки виявили значні варикозні зміни підшкірних вен з явищами тромбофлебіту. Лабораторне дослідження продемонструвало збільшення кількості лейкоцитів периферичної крові до 11,3 Г/л із суттєвим зростанням у відсотковому відношенні кількості моноцитів (до 12 %). Мікробіологічна картина мазка з дна рани та ранового ексудату характеризува-

лася присутністю значної кількості грамнегативних бактерій *Pseudomonas aeruginosa* та слідів грибів роду *Candida*. При визначенні чутливості основного патогену до хімотерапевтичних препаратів установили резистентність збудника до оксациліну, цефазоліну, цефоперазону, ципрофлоксацину, тобраміцину, гатифлоксацину, тігецикліну та левофлоксацину. Виділена бактерія характеризувалася помірною чутливістю лише до амікацину. Результати нашого мікробіологічного дослідження у цілому підтверджуються даними, наведеними в літературних джерелах, і відповідають характеристикам *Pseudomonas aeruginosa* як полірезистентної інфекції [21–23]. Чутливість була відсутньою до різних груп антибіотиків, зокрема до препаратів β-лактамного ряду (наприклад, напівсинтетичних пеніцилінів і цефалоспоринів різних поколінь), фторхінолонів II, III і IV поколінь, аміноглікозидів III покоління та препаратів нової групи — гліцилциклінів.

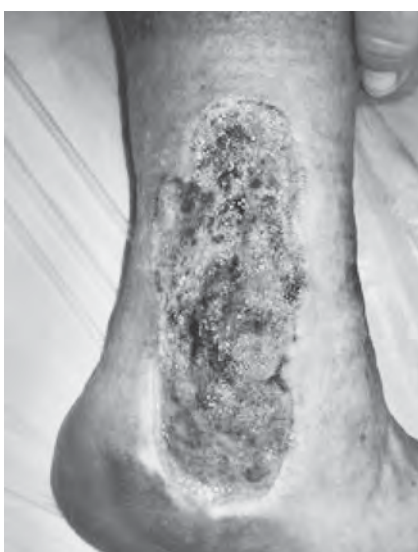
Враховуючи дані мікробіологічного дослідження, нами була обрана тактика антибіотикотерапії з використанням меропенему (внутрішньовенно) в

максимально допустимому дозуванні, тривалістю 10 днів. Місцеве лікування включало аплікації стерильного фільтрату фаголізатів бактерій *Pseudomonas aeruginosa* (виробництво НВО «Микроген», РФ) в об'ємі до 20 мл на один сеанс протягом 25 днів. Побічних ефектів при місцевому застосуванні бактеріофага не виявлено. Контрольне бактеріологічне дослідження, проведене на 10-й день від початку терапії, не виявило ознак росту *Pseudomonas aeruginosa*. Місцеві зміни характеризувалися зменшенням перифокальних запальних проявів, очищенням дна виразки від фібринозних нашарувань і появою окремих зон епітелізації.

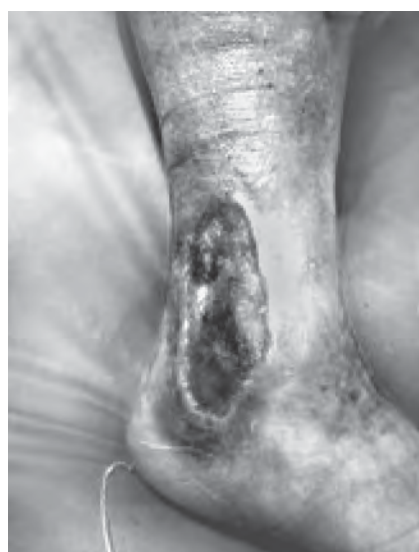Локальна динаміка захворювання наведена на рис. 1.

### Дискусія

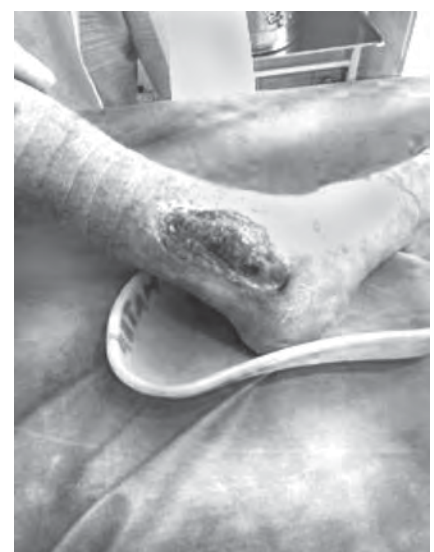Сприятливими умовами для розвитку синьогнійної інфекції в наведеному клінічному випадку, ймовірно, був значний дефект шкірних покривів із локальним порушенням трофіки та, відповідно, зниженням опірності. Місцева терапія антисептиками не забезпечувала належної клінічної ефективності, що спонукало до пошуку та за-



а



б



в

Рис. 1. Локальна динаміка лікування трофічної хронічної виразки лівої гомілки: а — до початку лікування; б — 10 днів від початку лікування; в — 1,5 міс. після завершення терапії



стосування принципово інших методик лікування. Фаготерапія в лікуванні інфекційних захворювань використовувалася протягом тривалого часу у країнах Східної Європи, проте належного аналізу ефективності та безпеки такого методу терапії не проведено.

Потенційні побічні ефекти фаготерапії можуть виникати в результаті дії токсинів (ендотоксинів грамнегативних патогенів) при масивному лізисі бактеріальних тіл і, як наслідок цього, зростання явищ інтоксикації та алергічних проявів. З другого боку, фаги — це скупчення білкових молекул і ДНК, у цілому малотоксичні елементи, проте потенційні медіатори алергічних реакцій. Алергічні прояви при застосуванні окремих очищених культур фагів спостерігали лише у лабораторних тварин [24].

Не виключається можливість генетичної модифікації наступних поколінь бактерій під впливом фагів, здатних передавати генетичну інформацію, але використання саме вірулентних штамів фагів значно зменшує ймовірність передачі генетичних детермінантів наступним поколінням клітин. Докази автономного розмноження фагів у тканинах макроорганізму доведена в лабораторних дослідках на тваринах. Багато дослідників оцінює цей процес із позитивного боку, особливо за умови активізації патогенів, здатних до утворення біоплівки (*Pseudomonas aeruginosa*) [25].

У цілому оцінка ефективності та безпеки фаготерапії в лікуванні полірезистентної інфекції (особливо при системному використанні фагів) потребує проведення додаткових контрольованих клінічних випробувань.

## Висновок

Стрімке зростання кількості випадків полірезистентної інфекції у хірургічних клініках актуалізує питання розробки і

пошуку альтернативних терапевтичних підходів. Наведений клінічний випадок продемонстрував достатню клінічну ефективність фаготерапії в лікуванні місцевої інфекції, спричиненої полірезистентною грамнегативною бактерією *Pseudomonas aeruginosa*. Існує потреба в проведенні широкомасштабних клінічних випробувань потенційних можливостей і небезпек фаготерапії задля включення цього виду терапії в стандарти лікування резистентної інфекції.

## ЛІТЕРАТУРА

1. <http://www.who.int/mediacentre/news/releases/2017/bacteria-antibiotics-needed/en/>
2. Falagas M. E. Pandrug resistance (PDR), extensive drug resistance (XDR), and multidrug resistance (MDR) among Gram-negative bacilli: need for international harmonization in terminology / M. E. Falagas, D. E. Karageorgopoulos // Clin. Infect. Dis. – 2008. – Vol. 46. – P. 1121–1122. – doi : 10.1086/528867.
3. Differential habitat use and niche partitioning by *Pseudomonas* species in human homes / S. K. Remold, C. K. Brown, J. E. Farris [et al.] // Microb. Ecol. – 2011. – Vol. 62. – P. 505–517. – doi : 10.1007/s00248–011–9844–5.
4. Catheter-associated urinary tract infection by *Pseudomonas aeruginosa* is mediated by exopolysaccharide-independent biofilms / S. J. Cole, A. R. Records, M. W. Orr [et al.] // Infect. Immun. – 2014. – Vol. 82. – P. 2048–2058. – doi : 10.1128/IAI.01652–14.
5. Poole K. *Pseudomonas aeruginosa*: resistance to the max / K. Poole // Front. Microbiol. – 2011. – Vol. 2, N 65. – doi : 10.3389/fmicb.2011.00065.
6. Multidrug-resistant *Pseudomonas aeruginosa*: risk factors and clinical impact / V. Aloush, S. Navon-Venezia, Y. Seigman-Igra [et al.] // Antimicrob. Agents Chemother. – 2006. – Vol. 50. – P. 43–48.
7. Poole K. Outer membranes and efflux: the path to multidrug resistance in Gram-negative bacteria / K. Poole // Curr. Pharm. Biotechnol. – 2002. – Vol. 3. – P. 77–98.
8. Substrate specificities of MexAB-OprM, MexCD-OprJ, and MexXY-OprM efflux pumps in *Pseudomonas aeruginosa* / N. Masuda, E. Sakagawa, S. Ohya [et al.] // Antimicrob. Agents Chemother. – 2000. – Vol. 44. – P. 3322–3327.
9. Morita Y. Antibiotic inducibility of the MexXY multidrug efflux system of

*Pseudomonas aeruginosa*: involvement of the antibiotic-inducible PA5471 gene product / Y. Morita, M. L. Sobe, K. Poole // J. Bacteriol. – 2006. – Vol. 188. – P. 1847–1855.

10. Multidrug efflux system of *Pseudomonas aeruginosa* / Y. Morita, J. Tomida, Y. Kawamura, X. Y. Mex // Front. Microbiol. – 2012. – Vol. 3. – P. 408. – doi : 10.3389/fmicb.2012.00408.

11. Sulakvelidze A. Bacteriophage therapy / A. Sulakvelidze, Z. Alavidz, J. G. Morris // Antimicrob. Agents Chemother. – 2001. – Vol. 45. – P. 649–659.

12. Chan B. K. Phage therapy pharmacology. Phage cocktails / B. K. Chan, S. T. Abedon // Adv. Appl. Microbiol. – 2012. – Vol. 78. – P. 1–23. – doi : 10.1016/B978-0-12-394805-2.00001-4.

13. Chan B. K. Phage cocktails and the future of phage therapy / B. K. Chan, S. T. Abedon, C. Loc-Carrillo // Future Microbiol. – 2013. – P. 769–783. – doi : 10.2217/fmb.13.47.

14. Introducing yesterday's phage therapy in today's medicine / J. P. Pirnay, G. Verbeken, T. Rose [et al.] // Future Virol. – 2012. – Vol. 7. – P. 379–390.

15. Phage therapy is highly effective against chronic lung infections with *Pseudomonas aeruginosa* / E. M. Waters, D. R. Neill, B. Kaman [et al.] // Thorax. – 2017. – Vol. 72, N 7. – P. 666–667. – doi: 10.1136/thoraxjnl.2016.209265).

16. Labrie S. J. Bacteriophage resistance mechanisms / S. J. Labrie, J. E. Samson, S. Moineau // Nat. Rev. Microbiol. – 2010. – Vol. 8. – P. 317–327. – doi: 10.1038/nrmicro2315.

17. Vale P. F. CRISPR-mediated phage resistance and the ghost of co-evolution past / P. F. Vale, T. J. Little // Proc. Biol. Sci. – 2010. – Vol. 277. – P. 2097–2103. – doi: 10.1098/rspb.2010.0055.

18. Goldhill D. H. The evolution of life history trade-offs in viruses / D. H. Goldhill, P. E. Turner // Curr. Opin. Virol. – 2014. – Vol. 8. – P. 79–84. – doi: 10.1016/j.coviro.2014.07.005.

19. Multiplication of therapeutically administered bacteriophages in *Pseudomonas aeruginosa* infected patients / J. A. Marza, J. S. Soothill, P. Boydell, T. A. Collyns // Burns. – 2006. – Vol. 32, N 5. – P. 644–646.

21. Nakamura I. Effectiveness of antibiotic combination therapy as evaluated by the break-point checkerboard plate method for multidrug-resistant *Pseudomonas aeruginosa* in clinical use / I. Nakamura, T. Yamaguchi, A. Tsukimori // J Infect Chemother. – 2014. – Vol. 20. – P. 266–269.



22. New options of antibiotic combination therapy for multi-drug-resistant *Pseudomonas aeruginosa* / I. Nakamura, T. Yamaguchi, A. Tsukimori [et al.] // *Eur J Clin Microbiol Infect Dis*. – 2015. – Vol. 34. – P. 83–87.

23. *In vitro* and *in vivo* Pharmacodynamics of Colistin and Aztreonam Alone and in Combination against Multidrug-Resistant *Pseudomonas aeruginosa* / Y. Yamagishi, M. Hagihara, H. Kato [et al.] // *Chemotherapy*. – 2017. – Vol. 62, N 2. – P. 105–110. – doi: 10.1159/000449367.E

24. Wedgwood R. J. The recognition and classification of immunodeficiency diseases with bacteriophage FX 174 / R. J. Wedgwood, H. D. Ochs, S. D. Davis // *Birth Defects*. – 1975. – Vol. 11, N 1. – P. 331–338.

25. *In vivo* pharmacokinetics/ pharmacodynamics of colistin and imipenem in *Pseudomonas aeruginosa* biofilm infection / W. Hengzhuang, H. Wu, O. Ciofu [et al.] // *Antimicrob Agents Chemother*. – 2012. – Vol. 56. – P. 2683–2690.

#### REFERENCES

1. <http://www.who.int/mediacentre/news/releases/2017/bacteria-antibiotics-needed/en/>

2. Falagas M.E., Karageorgopoulos D.E. Pandrug resistance (PDR), extensive drug resistance (XDR), and multidrug resistance (MDR) among Gram-negative bacilli: need for international harmonization in terminology. *Clin. Infect. Dis*. 2008; 46: 1121-1122; author reply 1122, doi: 10.1086/528867.

3. Remold S.K. et al. Differential habitat use and niche partitioning by *Pseudomonas* species in human homes. *Microb. Ecol*. 2011; 62: 505-517, doi: 10.1007/s00248-011-9844-5.

4. Cole S.J., Records A.R., Orr M.W., Linden S.B., Lee V.T. Catheter-associated urinary tract infection by *Pseudomonas aeruginosa* is mediated by exopolysaccharide-independent biofilms. *Infect. Immun*. 2014; 82:2048-2058, doi: 10.1128/IAI.01652-14.

5. Poole K. *Pseudomonas aeruginosa*: resistance to the max. *Front. Microbiol*. 2011; 2 (65): doi: 10.3389/fmicb.2011.00065.

6. Aloush V., Navon-Venezia S., Seigman-Igra Y., Cabili S., Carmeli Y. Multidrug-resistant *Pseudomonas aeruginosa*: risk factors and clinical impact. *Antimicrob. Agents Chemother*. 2006; 50: 43-48.

7. Poole K. Outer membranes and efflux: the path to multidrug resistance in Gram-negative bacteria. *Curr. Pharm. Biotechnol*. 2002; 3: 77-98.

8. Masuda N. et al. Substrate specificities of MexAB-OprM, MexCD-OprJ, and MexXY OprM efflux pumps in *Pseudomonas aeruginosa*. *Antimicrob. Agents Chemother*. 2000; 44: 3322-3327.

9. Morita Y., Sobe M.L., Poole K. Antibiotic inducibility of the MexXY multidrug efflux system of *Pseudomonas aeruginosa*: involvement of the antibiotic-inducible PA5471 gene product. *J. Bacteriol*. 2006; 188: 1847-1855.

10. Morita Y., Tomida J., Kawamura Y., Mex X.Y. Multidrug efflux system of *Pseudomonas aeruginosa*. *Front. Microbiol*. 2012; 3: 408, doi: 10.3389/fmicb.2012.00408.

11. Sulakvelidze A., Alavidz Z., Morris J.G. Bacteriophage therapy. *Antimicrob. Agents Chemother*. 2001; 45: 649-659.

12. Chan B.K., Abedon S.T. Phage therapy pharmacology. Phage cocktails. *Adv. Appl. Microbiol*. 2012; 78: 1-23, doi: 10.1016/B978-0-12-394805-2.00001-4.

13. Chan B.K., Abedon S.T., Loc-Carrillo C. Phage cocktails and the future of phage therapy. *Future Microbiol*. 2013: 769-783, doi: 10.2217/fmb.13.47.

14. Pirnay J.P. et al. Introducing yesterday's phage therapy in today's medicine. *Future Virol*. 2012; 7, 379-390.

15. Elaine M. Waters et al., Phage therapy is highly effective against chronic lung infections with *Pseudomonas aeruginosa* *Thorax* 2017; doi:10.1136/thoraxjnl.2016.209265).

16. Labrie S.J., Samson J.E., Moineau S. Bacteriophage resistance mechanisms. *Nat. Rev. Microbiol*. 2010; 8: 317-327, doi: 10.1038/nrmicro2315.

17. Vale P.F., Little T.J. CRISPR-mediated phage resistance and the ghost of coevolution past. *Proc. Biol. Sci*. 2010; 277: 2097-2103, doi: 10.1098/rspb.2010.0055.

18. Goldhill D.H., Turner P.E. The evolution of life history trade-offs in viruses. *Curr. Opin. Virol*. 2014; 8: 79-84, doi: 10.1016/j.coviro.2014.07.005.

19. Elaine M. Waters et al., Phage therapy is highly effective against chronic lung infections with *Pseudomonas aeruginosa*. *Thorax*, 2017; doi: 10.1136/thoraxjnl.2016.20926.

20. Marza J.A., Sivera et al. "Multiplication of therapeutically administered bacteriophages in *Pseudomonas aeruginosa* infected patients. " *Burns* 32. 5 (2006): 644-646.

21. Nakamura I., Yamaguchi T., Tsukimori A., Sato A., Fukushima S.,

Mizuno Y. et al: Effectiveness of antibiotic combination therapy as evaluated by the break-point checkerboard plate method for multidrug-resistant *Pseudomonas aeruginosa* in clinical use. *J Infect Chemother* 2014; 20: 266-269.

22. Nakamura I., Yamaguchi T., Tsukimori A., Sato A., Fukushima S., Matsumoto T.: New options of antibiotic combination therapy for multi-drug-resistant *Pseudomonas aeruginosa*. *Eur J Clin Microbiol Infect Dis* 2015; 34: 83-87.

23. Yamagishi Y., Hagihara M., Kato H., Hirai J., Nishiyama N., Koizumi Y., Sakanashi D., Suematsu H., Nakai H., Mikamo H. *In vitro* and *in vivo* Pharmacodynamics of Colistin and Aztreonam Alone and in Combination against Multidrug-Resistant *Pseudomonas aeruginosa*. *Chemotherapy* 2017; 62 (2):105-110. doi: 10.1159/000449367. Epub 2016 Oct 28.

24. Wedgwood R.J., Ochs H.D., Davis S.D. The recognition and classification of immunodeficiency diseases with bacteriophage FX 174. *Birth Defects* 1975;11(1):331-8.

25. Hengzhuang W., Wu H., Ciofu O., Song Z., Huiy N.: *In vivo* pharmacokinetics/ pharmacodynamics of colistin and imipenem in *Pseudomonas aeruginosa* biofilm infection. *Antimicrob Agents Chemother* 2012; 56: 2683-2690.

Надійшла 01.06.2017





М. Л. Анкін, Я. Л. Заруцький, В. В. Бурлука,  
В. М. Дорош, О. В. Пастушков, В. А. Яловенко, О. Я. Мусенко

## ПРОГНОЗОВАНА ТАКТИКА ХІРУРГІЧНОГО ЛІКУВАННЯ НЕСТАБІЛЬНИХ УШКОДЖЕНЬ ТАЗА ПРИ ПОЛІТРАВМІ

Українська військово-медична академія, Київ, Україна,  
Київська міська клінічна лікарня швидкої медичної допомоги,  
Київ, Україна,

КЗ «Київська обласна клінічна лікарня», Київ, Україна,  
Ірпінський військовий госпіталь, Київ, Україна

УДК 617.581:617.5-001](045)

Н. Л. Анкин, Я. Л. Заруцкий, В. В. Бурлука, В. Н. Дорош, А. В. Пастушков, В. А. Яловенко, О. Я. Мусенко

### ПРОГНОЗИРУЕМАЯ ТАКТИКА ХИРУРГИЧЕСКОГО ЛЕЧЕНИЯ НЕСТАБИЛЬНЫХ ПОВРЕЖДЕНИЙ ТАЗА ПРИ ПОЛИТРАВМЕ

*Украинская военно-медицинская академия, Киев, Украина,  
Киевская городская клиническая больница скорой медицинской помощи, Киев, Украина,  
КУ «Киевская областная клиническая больница», Киев, Украина,  
Ирпенский военный госпиталь, Киев, Украина*

Проведен анализ лечения 406 пострадавших с нестабильными повреждениями таза при политравме, которые находились на стационарном лечении в КГК БСМП с 2000 по 2014 гг.: из них основная группа исследования — 137 (33,74 %) пациентов, контрольная — 269 (66,26 %). Летальность соответственно составила 44,53 и 69,9 %. У пострадавших основной группы проводилась дифференцированная хирургическая тактика лечения на основе оценки тяжести травмы, прогноза клинического течения травматической болезни. В остром периоде травмы (1–2-е сутки) внешняя фиксация таза при поступлении была выполнена у 72 (52,55 %) пострадавших основной группы и только у 62 (23,05 %) — контрольной. Статистически достоверно установлено, что внутривенный металлоостеосинтез, проведенный на 4–21-е сутки после травмы, — наиболее эффективный по функциональным результатам.

**Ключевые слова:** нестабильный таз, политравма, тяжесть травмы, прогноз.

UDC 617.581:617.5-001](045)

M. L. Ankin, Ya. L. Zarutskyy, V. V. Burluka, V. M. Dorosh, O. V. Pastushkov, V. A. Yalovenko, O. Ya. Musenko

### FORECAST MANAGEMENT OF SURGICAL TREATMENT OF UNSTABLE DAMAGES OF PELVIS AT POLYTRAUMA

*The Ukrainian Military Medical Academy, Kyiv, Ukraine,  
The Clinical Emergency Hospital, Kyiv, Ukraine,  
The Regional Clinical Hospital, Kyiv, Ukraine,  
Irpen' Military Hospital, Kyiv, Ukraine*

There was conducted analysis of treatment 406 patients with the unstable damages of pelvis at polytrauma, which were treated in the Clinical Hospital of First Medical Aid from 2000 to 2014: of them the basic group of research was 137 (33,74%) patients, the control — 269 (66,26%). Lethality was 44.53% and 69.9% correspondingly. In the basic group there was conducted the differentiated surgical management of treatment on the basis of estimation of severity of trauma, prognosis of the clinical course of disease. In the acute period of trauma (1–2 days) the external fixing of pelvis at admission was executed in 72 (52.55%) patients of the basic group, and only in 62 (23.05%) of the control one. At the early and late periods (3–7, 8–14 days) correlation of external and internal osteosynthesis of unstable pelvis in the patients with polytrauma in the basic group was 1:1,75, in control — 2,6:1. Statistically internal osteosynthesis conducted on 4th–21st day after trauma is the most effective after functional results, at operations the amount of “satisfactory” results is increased in more late terms (12, 18, over 24 months) — to 55.63% for damage type C and to 37,54% for type B.

**Key words:** unstable pelvis, polytrauma, severity of trauma, prognosis.

#### Вступ

Чимало авторів джерел літератури дотримуються думки щодо активної хірургічної

тактики лікування в гострому (перші 48 год) періоді травматичної хвороби (ТХ), використовуючи правило «по можливості відразу все», у тому чис-

лі й стосовно нестабільних ушкоджень кісток таза. Тим самим вони відстоюють тактику максимуму втручань на тлі компенсаторного ефекту термінових адаптаційних механізмів [1–3]. Тимчасом установи-



ти фізіологічні межі таких можливостей дуже важко, і тому більшість авторів останнім часом дотримуються тактики “damage control” в хірургії ушкоджень, зокрема у хірургії ушкоджень тазової ділянки при політравмі [4–8].

Дискусійним є питання вибору методу оперативного лікування нестабільного тазового кільця у постраждалих з політравмою в ранньому і пізньому періодах ТХ (3-тя–7-ма, 8-ма–14-та доба). Значна група авторів [9–12] вважає зовнішній металоостеосинтез (МОС) апаратами зовнішньої фіксації (АЗФ) різної конструкції методом вибору для даної категорії хворих і в більшості випадків — завершальним варіантом лікування з елементами зовнішньої корекції на різних етапах, тому що зовнішній МОС передбачає малу травматичність втручання і зменшення ризику місцевих інфекційних ускладнень. Інші автори [13–17] стверджують, що в гострому періоді ТХ необхідно використовувати АЗФ, а надалі, по можливості, у терміни до 3 тиж., виконати заміну методу лікування на внутрішній або комбінований МОС, що пояснюється більш точною репозицією відламків, більшою мобільністю пацієнта, кращими функціональними результатами. Таким чином, ці два методи оперативного лікування не протиставляються, а доповнюють один одного.

### Матеріали та методи дослідження

Проведено аналіз лікування 406 постраждалих з нестабільними ушкодженнями таза при політравмі (НУТП), які знаходилися на стаціонарному лікуванні в КМК ЛШМД з 2000 по 2014 рр.: серед них основна група дослідження — 137 (33,74 %) пацієнтів, контрольна — 269 (66,26 %). У 98 (24,14 %) осіб були ушкоджені тазові органи: у 37 (27,01 %) випадках основної, у 61 (22,68 %) —

контрольної груп. Летальність відповідно становила 44,53 і 69,9 %.

Хворим основної групи проводили диференційовану хірургічну тактику лікування на основі оцінки тяжкості травми, прогнозу клінічного перебігу ТХ залежно від її періодів, а також сучасних методів діагностики і лікування ушкоджень таза та інших анатомічних ділянок (АД). Для лікування пацієнтів контрольної клінічної групи застосовували хірургічну тактику згідно з галузевими уніфікованими стандартами стаціонарної допомоги дорослому населенню.

За статтю, віком, видами травматизму, механізмом травми, локалізацією, кількістю і тяжкістю ушкоджених АД, характером нестабільності тазового кільця і ушкоджень тазових органів, загальною тяжкістю травми, тяжкістю травматичного шоку, обидві клінічні групи пацієнтів були однакові.

Загальна характеристика груп за видами нестабільності тазового кільця подана у табл. 1.

Нестабільні ушкодження таза при політравмі, за нашими даними, траплялися більше

ніж у половини (51,9 %) постраждалих із перевагою ротацийно нестабільних переломів (тип В) — 303 (74,6 %), серед яких тип В1 становив 84,8 %. Тимчасом вертикально нестабільні ушкодження (тип С) спостерігали у 103 (25,4 %) хворих, серед яких тип С1 становив 61,2 %. Одночасно з нестабільними ушкодженнями кісток таза у 48 (11,83 %) випадках були наявні переломи кульшової западини.

Кількісну оцінку тяжкості анатомічних ушкоджень проводили за шкалою АТS, анатомо-функціональні зміни під час надходження — за шкалою FTS, у ранньому і пізньому періодах — за анатомо-функціональним показником (АФП). Усі шкали розроблені колективом кафедри військової хірургії УВМА [1–20]. Оцінку функціональних результатів хірургічного лікування ушкоджень таза виконували за шкалою Majeed [21] через 6, 12, 18 і 24 міс. після операції.

### Результати дослідження та їх обговорення

У гострому періоді ТХ (1-ша–2-га доба) з метою індивідуальної оцінки тяжкості травми

Таблиця 1

Характеристика груп хворих за видами нестабільності тазового кільця

Підвид нестабільності	Група дослідження				Усього
	Основна		Контрольна		
	абс. (%)	Ri	абс. (%)	Ri	абс. (%)
Вид нестабільності тазового кільця В					
В 1	85 (62,0)	1	172 (63,9)	1	303 (74,6)
В 2	9 (6,6)	2	18 (6,7)	2	
В 3	7 (5,1)	3	12 (4,5)	3	
Усього	101 (73,7)		202 (75,1)		
Вид нестабільності тазового кільця С					
С 1	18 (13,1)	1	45 (16,7)	1	103 (25,4)
С 2	12 (8,8)	2	14 (5,2)	2	
С 3	6 (4,4)	3	8 (3,0)	3	
Усього	36 (26,3)		67 (24,9)		
Разом	137 (33,7)		269 (66,3)		406 (100)

Примітка. Ri — ранг; різниця між показниками основної та контрольної груп статистично не достовірна ( $p > 0,05$ ).



і прогнозу клінічного перебігу у 137 пацієнтів основної групи використовували розроблені нами шкали ATS і FTS для вибору оптимального обсягу лікувально-діагностичних заходів:

— при нетяжкій травмі та «сприятливому» прогнозі — ATS  $\leq$  24 балів, FTS 1–3 бали — 43 (31,38 %) випадки, проводили «повний» обсяг лікувально-діагностичних заходів з тривалістю хірургічних маніпуляцій більше 40 хв. Стабілізацію вертикально-нестабільного тазового кільця (тип С), за показаннями, виконували щипцями Ганца до проведення операцій на грудній або черевній порожнинах, при типі В накладали АЗФ, за показаннями, в різних модифікаціях. Зовнішня стабілізація таза проведена у 22 (51,16 %) постраждалих;

— при тяжкій травмі та «сумнівному» прогнозі — ATS 25–41 бал, FTS 4–6 балів — 57 (41,61 %) випадків — «скорочений» обсяг, з тривалістю хірургічних маніпуляцій від 20 до 40 хв. Нестабільні ушкодження таза, за показаннями, фіксували щипцями Ганца або апаратами внутрішньої фіксації (АВФ) у спрощеному варіанті. При поєднанні ушкодження таза і перелому стегнової кістки накладали триангулярну систему «таз – стегно». Зовнішня стабілізація таза проведена у 26 (45,61 %) хворих;

— при дуже тяжкій травмі та «несприятливому» прогнозі — ATS  $\geq$  42 балів, FTS 7–9 балів — 37 (27,01 %) випадків — «мінімальний» обсяг лікувально-діагностичних заходів, спрямованих на припинення кровотечі в різних АД, з тривалістю виконання до 20 хв. Вертикально-нестабільні ушкодження (тип С), за показаннями, фіксували щипцями Ганца, а за їх відсутності — АЗФ у спрощеному варіанті з введенням гвинтів Шанца більш дорзально, ротаційно-нестабільні ушкодження (тип В), за показаннями, — АЗФ в спрощеному варіанті. У гемодинамічно неста-

більних пацієнтів проводили тампонаду порожнини малого таза (5 (1,2 %) випадків) з надлобкового серединного доступу. Зовнішня стабілізація таза проведена у 24 (64,86 %) постраждалих.

У контрольній групі (269 хворих) проведено ретроспективну оцінку тяжкості травми за шкалою ATS. Нетяжка травма зафіксована у 91 (33,83 %) випадку з виконанням зовнішньої стабілізації тазового кільця у 28 (30,77 %), тяжка травма — у 101 (37,55 %) випадку з АВФ у 22 (21,78 %), дуже тяжка травма зазначена у 77 (28,62 %) пацієнтів із зовнішньою стабілізацією таза у 12 (15,58 %) випадках.

Таким чином, зовнішня фіксація як протишоковий захід при надходженні була виконана у 72 (52,55 %) осіб основної та 62 (23,05 %) хворих контрольної груп (табл. 2).

У ранньому і пізньому періодах ТХ (3-тя–7-ма, 8-ма–14-та доба) у 77 (56,20 %) постраждалих основної групи з урахуванням тяжкості травми та прогнозу клінічного перебігу, дихально-циркуляторних порушень, які визначалися методом інтегральної реографії тіла, показників червоної крові нами обґрунтована і застосована така схема вибору термінів і методів хірургічного лікування нестабільного тазового кільця при політравмі:

— при нетяжкій і тяжкій травмах (ATS  $\leq$  24 балів, 25–41 бал, АФП до 620 балів) та «сприятливому» прогнозі клінічного пе-

ребігу вважаємо за можливе, за показаннями, виконання внутрішнього МОС, починаючи з 5–7-ї доби після травми;

— при дуже тяжкій травмі (ATS  $\geq$  42 балів, АФП > 620 балів) і «сприятливому» прогнозі інвазивні операції на кістках таза можна проводити з 10–14-ї доби після травми;

— при «сумнівному» прогнозі, який найбільш характерний для тяжкої та дуже тяжкої травм, показаний комбінований МОС або АЗФ як остаточний варіант лікування;

— при «несприятливому» прогнозі застосовували малоінвазивні методи лікування нестабільних ушкоджень таза, за показаннями — АЗФ у різних модифікаціях з обов'язковою (43,1 %) корекцією під час лікування, бажано на 4-ту–21-шу добу після травми.

Методи хірургічного лікування нестабільного тазового кільця у групах дослідження в ранньому і пізньому періодах ТХ показані в табл. 3.

Аналіз отриманих даних показує, що в основній групі лікування нестабільних ушкоджень таза АЗФ як остаточний варіант виконано у 36,36 % пацієнтів, у яких були показання до хірургічної корекції тазового кільця, тимчасом як у контрольній групі у 72,13 % випадків застосовано даний метод лікування. Співвідношення зовнішнього і внутрішнього МОС (заміна МОС, комбінований МОС, первинний внутрішній МОС) нестабільного таза у потерпілих із політравмою в основній групі стано-

Таблиця 2

**Кількісна характеристика зовнішньої фіксації тазового кільця у постраждалих із нестабільними ушкодженнями таза при політравмі залежно від типу нестабільності**

Тип нестабільності	Основна група, n=137	Контрольна група, n=269	Всього, n=406
Тип В	43 із 101 (42,57 %)	45 із 202 (22,28 %)	88 (29,04 %)
Тип С	29 із 36 (80,56 %)	17 із 67 (25,37 %)	46 (44,66 %)
Усього	72 (52,55 %)	62 (23,05 %)	134 (33,0 %)

Примітка. Різниця між показниками основної та контрольної груп статистично достовірна ( $p < 0,01$ ).





**Методи хірургічного лікування нестабільного тазового кільця у групах дослідження, абс. (%)**

Метод хірургічного лікування	Група дослідження		Усього
	Основна, n=137	Контрольна, n=269	
АВФ як остаточний варіант	28 (36,36)**	44 (72,13)**	72 (52,17)
Заміна МОС	25 (32,47)*	10 (16,39)*	35 (25,36)
Комбінований МОС	6 (7,79)	2 (3,28)	8 (5,80)
Первинний внутрішній МОС	18 (23,38)*	5 (8,20)*	23 (16,67)
Всього	77 (56,20)	61 (22,68)	138 (100)

*Примітка.* \* — різниця між показниками основної та контрольної груп статистично достовірна ( $p < 0,05$ ), \*\* — різниця між показниками основної та контрольної груп статистично достовірна ( $p < 0,01$ ).

вило 1 : 1,75, у контрольній — 2,6 : 1.

Щодо термінів виконання внутрішнього МОС як найбільш інвазивного, 38 (77,55 %) операцій у хворих основної групи проведено в терміни 4-та–21-ша доба після травми, для контрольної групи даний показник дорівнював 6 (35,39 %) операцій. Функціональні результати лікування оцінені у 89 постраждалих (48 основної групи та 41 контрольної). Статистично достовірно встановлено, що внутрішній МОС, проведений на 4-ту–21-шу добу після травми, — найбільш ефективний за функціональними результатами, при операціях у пізніші терміни збільшується з часом (12, 18 і 24 міс.) кількість «задовільних» результатів — до 55,6 % для ушкоджень типу С і до 37,5 % для типу В.

### Висновки

1. Використання різних варіантів екстреного хірургічного гемостазу та вдосконаленої схеми лікувально-діагностичних заходів у постраждалих із НУТП у гострому періоді ТХ з урахуванням тяжкості травми і прогнозу перебігу ТХ дозволило зменшити загальну летальність із 69,9 до 44,53 % ( $p < 0,01$ ).

2. У ранньому та пізньому періодах ТХ при нетяжкій і тяжкій травмах і «сприятливому» прогнозі можливе виконання

внутрішнього МОС кісток таза, починаючи з 5–7-ї доби після травми, при дуже тяжкій травмі рекомендуємо інвазивні операції з 10–14-ї доби. При «сумнівному» та «несприятливому» прогнозах — АЗФ як остаточний метод лікування або комбінований МОС.

3. Внутрішній МОС нестабільних ушкоджень таза у постраждалих із політравмою, проведений на 4-ту–21-шу добу після травми, — найбільш ефективний за функціональними результатами, при операціях в пізніші терміни збільшується з часом (12, 18 і 24 міс.) кількість «задовільних» результатів — до 55,63 % для ушкоджень типу С і до 37,54 % для типу В.

### ЛІТЕРАТУРА

1. Гуманенко Е. К. Политравма: травматическая болезнь, дисфункция иммунной системы, современная стратегия лечения / Е. К. Гуманенко, В. К. Козлов. — М. : ГЭОТАР-Медиа, 2008. — 608 с.
2. Дятлов М. М. Неотложная и срочная помощь при тяжелых травмах таза : рук. для врачей / М. М. Дятлов. — Гомель: ИММС НАН Беларуси, 2003. — 296 с.
3. Лечение травмы таза, осложненной повреждениями урогенитального тракта / С. А. Ушаков, С. Ю. Лукин, К. Н. Истокский [и др.] // Гений ортопедии. — 2011. — № 11. — С. 140–144.
4. Анкин Л. Н. Стандартизация хирургического лечения поврежденной тазовой области у постраждавших

с политравмой : зб. наук. праць / Л. Н. Анкин, Н. Н. Барамия, Я. С. Кукуруз. — К. : УВМА, 2006. — С. 392–398.

5. Лобанов Г. В. Відновлення передніх структур тазового кільця в лікуванні нестабільних переломів таза / Г. В. Лобанов, В. В. Сікліцький, О. Б. Зубач // Травма. — 2011. — № 2, т. 12. — С. 132–135.

6. Соколов В. А. Тактика лечения нестабильных поврежденных тазового кольца у пострадавших с политравмой на реанимационном этапе / В. А. Соколов, Е. И. Бялик, А. Н. Смолляр // Скорая медицинская помощь. — 2011. — № 1. — С. 62–66.

7. Pape H. C. Management of fractures in the severely injured influence of the principle of “damage control orthopaedic surgery” / H. C. Pape, C. Krettek // Unfallchirurg. — 2003. — Vol. 106 (2). — P. 18–24.

8. Sturmer K. M. Guideline on treatment of patients with severe and multiple injuries / K. M. Sturmer, E. Neugebauer. — 2011. — 421 p.

9. Бондаренко А. В. Чрескостный остеосинтез в реабилитации пациентов с повреждениями таза и вертлужной впадины при политравме / А. В. Бондаренко, К. В. Смазнев // Вестник травматологии и ортопедии им. Н. Н. Приорова. — 2006. — № 4. — С. 18–24.

10. Борозда И. В. Комплексная диагностика сочетанных поврежденных таза, проектирование и управление конструкциями внешней фиксации : автореф. дис. ... д-ра мед. наук : 14.01.22. / И. В. Борозда. — Якутск, 2009. — 37 с.

11. Выбор тактики лечения пострадавших с переломами костей таза в остром периоде политравмы / Г. В. Лобанов, В. М. Оксонец, О. А. Островерхов [и др.] // Травма. — 2003. — Т. 4, № 2. — С. 206–210.

12. Рунков А. В. Использование аппарата внешней фиксации в лечении пострадавших с билатеральными повреждениями таза / А. В. Рунков, М. В. Агалаков, А. Н. Челноков // Український журнал телемедицини та медичної телематики. — 2007. — Т. 5, № 2. — С. 232.

13. Анкин Л. Н. Повреждения таза и переломы вертлужной впадины / Л. Н. Анкин, Н. Л. Анкин. — К. : Книга плюс, 2008. — 216 с.

14. Дыдыкин А. В. Минимально инвазивный остеосинтез при лечении пострадавших с переломами длинных костей конечностей и нестабильными повреждениями таза : автореф. дис. ... д-ра мед. наук : 14.01.22 / А. В. Дыдыкин. — М., 2007. — 33 с.

15. Кажанов И. В. Обоснование хирургической тактики в остром периоде травматической болезни при нестабильных травмах таза на ета-



пах медичинської евакуації : автореф. дис. ... канд. мед. наук : 14.01.17. – хірургія, 05.26.02. – безпека в надзвичайних ситуаціях / І. В. Кажанов. – СПб., 2013. – 18 с.

16. Lindahl J. Surgical treatment of pelvic ring fractures / J. Lindahl, E. Hirvensalo // Suomen ortopedi ja traumatol. – 2008. – Vol. 31. – P. 42–47.

17. Ruedi T. P. AO – Principles of fracture management — second expanded edition / T. P. Ruedi, R. E. Buckley, C. G. Morgan. – Switzerland, 2007. – 947 p.

18. Пат. 62247 Україна, А61В 10/00. Анатомо-функціональний спосіб прогнозування наслідків для життя у постраждалих з травматичною хворобою / Денисенко В. М., Бурлука В. В., Бондаренко В. В.; заявник та патентовласник Українська військово-медична академія МО України. – № 2003021179; заявл. 10.02.2003; опубл. 15.12.2003; бюл. № 12.

19. Пат. 61359 Україна, МПК (2011.01) А61В 8/00. Спосіб анатомічної оцінки політравм / Я. Л. Заруцький, В. М. Денисенко, О. І. Жовтоножко [та ін.]; заявник та патентовласник Українська військово-медична академія МО України. – № u201106144; заявл. 17.05.2011; опубл. 11.07.2011, Бюл. № 13.

20. Пат. 61897 Україна, МПК (2011.01) А61В 5/00. Спосіб анатомо-функціональної оцінки політравм / Я. Л. Заруцький, В. М. Денисенко, О. І. Жовтоножко [та ін.]; заявник та патентовласник Українська військово-медична академія МО України. – № u201107283; заявл. 09.06.2011; опубл. 25.07.2011, Бюл. № 14.

21. Majeed S. A. Grading the outcome of pelvic fractures / S. A. Majeed // J bone jt surg brit. – 1989. – Vol. 71-B. – P. 304–306.

## REFERENCES

1. Humanenko Ye.K., Kozlov V.K. Polytrauma: traumatic disease, dysfunction of the immune system, modern treatment strategy. Moscow, GEOTAR-Media, 2008. 608 p.

2. Dyatlov M.M. Emergency and urgent care for severe pelvic injuries. A guide for doctors. Gomel, IMMS of the

National Academy of Sciences of Belarus, 2003. 296 p.

3. Ushakov S.A., Lukin S.Yu., Istokskiy K.N. et al. Treatment of pelvic injury, complicated by injuries of the urogenital tract. *Geniy ortopedii* 2011; 11: 140–144.

4. Ankin L.G., Baramiya N.N., Kukuruz Ya.S. Standartization of surgical treatment of pelvic injuries in victims with polytrauma. Kyiv, UVMA, 2006: 392–398.

5. Lobanov G.V., Siklitskiy V.V., Zubach O.B. Restoring the front pelvic ring structures in the treatment of unstable pelvic fractures. *Travma*. 2011; 2 (12): 132–135.

6. Sokolov V.A., Byalik E.I., Smolyar A.N. Tactics of treatment of unstable pelvic injuries in victims with polytrauma at the resuscitation stage. *Skoraya meditsinskaya pomoshch* 2011; 1: 62–66.

7. Pape H.C., Krettek C. Management of fractures in the severely injured influence of the principle of “damage control orthopaedic surgery”. *Unfallchirurg* 2003; 106(2): 18–24.

8. Sturmer K.M., Neugebauer E. Guideline on treatment of patients with severe and multiple injuries. 2011, 421 p.

9. Bondarenko A.V., Smaznev K.V. Tansosseous osteosynthesis in the rehabilitation of patients with injuries of the pelvis and acetabulum with polytrauma. *Vestnik travmatologii i ortopedii im. N.N. Priorova*. 2006; 4: 18–24.

10. Borozda I.V. Complex diagnostics of combined pelvic injuries, projecting and management of structures of external fixation, abstract of MD thesis 14.01.22. Yakutsk, 2009. 37 p.

11. Lobanov G.V., Oksimets V.M., Ostroverkhov O.A. et al. Choice of tactics of treatment of victims with fractures of pelvic bones in acute period of polytrauma. *Travma*. 2003; 4 (2): 206–210.

12. Runkov A.V., Agalakov M.V., Chelnokov A.N. Use of external fixation apparatus in the treatment of victims with bilateral injuries of the pelvis. *Ukrainskiy zhurnal telemeditsyny ta medychnoi telematyky* 2007; 5 (2): 232.

13. Ankin L.N., Ankin N.L. Damage of the pelvis and fractures of the acetabulum. Kiev, Kniga plyus, 2008. 216 p.

14. Dydykin A.V. Minimally invasive osteosynthesis in the treatment of patients with fractures of long limb bones and unstable pelvic injuries. Author's abstract of MD thesis 14.01.22. Moscow, 2007, 33 p.

15. Kazhanov I.V. The substantiation of surgical management in the acute period of traumatic illness in unstable trauma of the pelvis at the stages of medical evacuation: the author's abstract of MD thesis 14.01.17 Khirurgiya, 05.26.02 bezopasnost v cherezvychaynykh situatsiyakh. St. Petersburg, 2013. 18 p.

16. Lindahl J., Hirvensalo E. Surgical treatment of pelvic ring fractures. *Suomen ortopedi ja traumatol*. 2008; 31: 42–47.

17. Ruedi T.P., Buckley R.E., Morgan C.G. AO-Principles of fracture management — second expanded edition. Switzerland, 2007. 947 p.

18. Denysenko V.M., Burluka V.V., Bondarenko V.V. Patent Number 62247, A61V 10/00. Anatomical and functional way to predict the consequences of life in patients with traumatic illness; applicant and patentee Ukrainian Military Medical Academy of Ukraine. N 200321179; appl. 10.02.2003; publ. 15.12.2003; Bull; 12.

19. Zarutskyy Ya.L., Denysenko V.M., Zhovtonozhko O.I., Burluka V.V. et al. The patent number 61359, IPC (2011.01) A61V 8/00. Method anatomical assessment of polytrauma; applicant and patentee Ukrainian Military Medical Academy of Ukraine. N 201106144; appl. 17.05.2011; publ. 11.07.2011; Bull 13.

20. Zarutskyy Ya.L., Denysenko V.M., Zhovtonozhko O.I., Burluka V.V. et al. The patent number 61897, IPC (2011.01) A61V 5/00. Method anatomical and functional assessment of polytrauma; applicant and patentee Ukrainian Military Medical Academy of Ukraine. N 201107283; appl. 09.06.2011; publ. 25.07. 2011; Bull. 14.

21. Majeed S.A. Grading the outcome of pelvic fractures. *J bone jt surg brit*. 1989; 71-B: 304–306.

Надійшла 01.06.2017





## «ОДЕСЬКИЙ МЕДИЧНИЙ ЖУРНАЛ»

### Відомості про видання

«Одеський медичний журнал» засновано у 1926 році. За кілька років він набув неабиякого авторитету серед науковців. У ньому друкували свої праці вчені, чиї імена були всесвітньо відомі вже того часу або здобули визнання в майбутньому. Та згодом, на початку 30-х років, видання журналу було припинено. Поновлений у 1997 році, він за короткий час відновив свій авторитет і посів чільне місце серед наукових видань країни.

Засновником і видавцем «Одеського медичного журналу» є Одеський національний медичний університет.

Головним редактором з часів відновлення випуску журналу є академік НАМН України лауреат Державної премії України В. М. Запорожан. До складу редакційної колегії та редакційної ради входять відомі вітчизняні та зарубіжні вчені.

Наказом МОН України № 515 від 16 травня 2016 р. «Одеський медичний журнал» включено до переліку видань, у яких можуть публікуватися основні результати дисертаційних робіт з медицини та біології. Саме це й визначає тематику його публікацій. Щороку у журналі друкується близько двохсот статей і повідомлень.

Журнал виходить шість разів на рік. Він надходить до найвідоміших бібліотек країни, великих наукових центрів, десятків навчальних закладів. Його появу гідно оцінено за межами нашої країни — він занесений до Ulrich's Periodicals Directory.

Розповсюджується за передплатою. Передплатити журнал можна у будь-якому передплатному пункті.

Передплатний індекс — 48717.

## ПРАВИЛА ПІДГОТОВКИ СТАТЕЙ ДО «ОДЕСЬКОГО МЕДИЧНОГО ЖУРНАЛУ»

1. В «Одеському медичному журналі» публікуються теоретичні й оглядові статті, які відображають важливі досягнення науки, підсумки завершених оригінальних клінічних і експериментальних досліджень, основні результати дисертаційних робіт з медицини, біології та фармації, а також матеріали меморіального характеру.

2. До розгляду приймаються проблемні статті загальним обсягом до 8 сторінок, огляди — до 10 сторінок, оригінальні й інші види статей — до 6 сторінок, короткі повідомлення — до 2 сторінок.

3. Не приймаються статті, які вже були надруковані в інших виданнях або запропоновані до публікації кільком виданням водночас, а також роботи, які за своєю сутністю є переробкою опублікованих раніше статей і не містять нового наукового матеріалу або нового наукового осмислення вже відомого матеріалу.

4. У журналі друкуються:

а) результати оригінальних досліджень у пріоритетних напрямках розвитку медичних, біологічних і фармацевтичних наук;

б) роботи з фундаментальних проблем біології, медицини, фармакології та фармації:

— генетики та прикладних аспектів медичної генетики;

— біофізичні та морфофункціональні характеристики клітин організму при різних видах патології;

— роботи з новітніх клітинних технологій;

— новітні розробки в галузі загальної і клінічної фармакології та фармації;

— досягнення в галузі вивчення етіології, патогенезу та діагностики сучасних захворювань;

— профілактика захворювань, щеплення, запобігання особливо небезпечним захворюванням;

в) огляди з сучасних актуальних проблем біології, медицини та фармації;

г) інформація, хроніка, ювілеї.

5. Стаття надсилається до редакції в двох примірниках, підписаних усіма авторами. Своїми підписами автори гарантують, що статтю написано з дотриманням правил підготовки статей до «Одеського медичного журналу», експериментальні та клінічні дослідження були виконані відповідно до міжнародних етичних норм наукових досліджень, а також надають редакції право на публікацію статті у журналі, розміщення її та матеріалів щодо неї на сайті журналу і в інших джерелах.

6. Стаття супроводжується направленням до редакції, завізованим підписом керівника та печаткою установи, де виконано роботу, а для вітчизняних авторів також експертним висновком, що дозволяє відкрити публікацію.

7. Якщо у статті використано матеріали, які є інтелектуальною власністю кількох організацій і раніше не публікувалися, автор має одержати дозвіл на їх публікацію кожної з цих організацій і надіслати його разом зі статтею.

8. Текст друкується через півтора інтервалу на стандартному машинописному аркуші (ширина полів: лівого, верхнього та нижнього по 2 см, правого — 1 см) шрифтом Arial (Arial Cyr) або Times (Times Cyr) розміром 14 пунктів. Сторінка тексту повинна містити не більше 30 рядків.

9. Мова статей — українська для вітчизняних авторів, російська й англійська для авторів з інших країн.





10. Матеріал статті має бути викладено за такою схемою:

- а) індекс УДК;
- б) ініціали та прізвище автора (авторів);
- в) назва статті;
- г) повна назва установи (установ), де виконано роботу, місто, країна;
- д) постановка проблеми у загальному вигляді та її зв'язок із важливими науковими та практичними завданнями;
- е) аналіз останніх досліджень і публікацій, в яких започатковано розв'язання даної проблеми і на які спирається автор;
- ж) виділення не розв'язаних раніше частин загальної проблеми, яким присвячується стаття;
- з) формулювання мети статті (постановка завдання);
- и) виклад основного матеріалу дослідження з повним обґрунтуванням отриманих наукових результатів;
- к) висновки з даного дослідження і перспективи подальших розробок у цьому напрямі;
- л) література;
- м) два резюме — російською мовою обсягом до 800 друкованих літер (0,45 сторінки) й англійською обсягом до 1800 друкованих літер (1 сторінка) за такою схемою: індекс УДК, ініціали та прізвище автора (авторів), назва статті, текст резюме, ключові слова (не більше п'яти).

11. Резюме англійською мовою має коротко повторювати структуру статті, включаючи вступ, мету та завдання, методи, результати, висновки, ключові слова. Ініціали та прізвище автора (авторів) подаються у транслітерації, назва статті — у перекладі на англійську. Ключові слова й інші терміни статті мають відповідати загальноприйнятим медичним термінам, наведеним у словниках. Не слід використовувати сленг і скорочення, які не є загальноживаними.

12. Хімічні та математичні формули вдруковують або вписують. Структурні формули оформляють як рисунки. У формулах розмічають: малі та великі літери (великі позначають двома рисками знизу, малі — двома рисками зверху простим олівцем); латинські літери підкреслюють синім олівцем; грецькі — обводять червоним олівцем; підрядкові та надрядкові цифри та літери позначають дугою простим олівцем.

13. У статтях слід використовувати Міжнародну систему одиниць СІ.

14. Рисунки (не більше двох) і підписи до них виконують окремо. На зворотному боці кожного рисунка простим олівцем слід указати його номер і назву статті, а за необхідності позначити верх і низ.

15. Таблиці (не більше трьох) слід друкувати на окремих сторінках, вони повинні мати нумерацію та назву. На полях рукопису необхідно вказати місце розміщення рисунків і таблиць. Інформація, наведена в таблицях і на рисунках, не повинна дублюватися.

16. Список літературних джерел повинен містити перелік праць за останні 5 років і лише в окремих випадках — більш ранні публікації. В оригінальних роботах цитують не більше 10 джерел, в оглядах — до 30. На кожну роботу в списку літератури має бути посилання в тексті рукопису. Література у списку розміщується згідно з порядком посилань на неї у тексті статті, які подають у квадратних дужках, або за алфавітом. Якщо наводяться роботи лише одного автора, вони розміщуються у хронологічно-

му порядку. До списку літературних джерел не слід включати роботи, які ще не надруковані.

17. Список подається у двох примірниках для кожного екземпляра статті, які друкуються окремо один від одного. Перший примірник оформляється відповідно до ДСТУ ГОСТ 7.1:2006. Другий — повністю повторює перший, але латиницею за нижче наведеними схемами.

#### **Для статей:**

Author A.A., Author B.B., Author C.C. Title of article. *Title of Journal* 2005; 5(129): 49-53.

Прізвища авторів і назва журналу подаються латиницею у транслітерації, назва статті — у перекладі на англійську.

#### **Для матеріалів конференцій:**

Riabinina, A.A., Berezina, E.V., Usol'tseva, N.V. Surface Tension and Lyotropic Mesomorphism in Systems Consisting of Nonionogenic Surfactant and Water, *Liotropnye zhidkie kristally i nanomaterialy: sbornik statei VII Mezhdunarodnoi nauchnoi konferentsii (Lyotropic Liquid Crystals and Nanomaterials: Proceedings of the Seventh International Conference)*, Ivanovo: Ivanovskii Gos. Univ., 2009, p. 73-75.

Прізвища авторів подаються у транслітерації, назва праці — у перекладі на англійську. Головне в описах конференцій — назва конференції мовою оригіналу (подається у транслітерації, якщо немає її англійської назви), виділяється курсивом. У дужках наводиться переклад назви на англійську. Вихідні дані (місце проведення конференції, місце видання, рік, сторінки) — англійською.

#### **Для монографій та інших книжок:**

Nenashev M.F. *Poslednee pravitel'stvo SSSR* [Last government of the USSR]. Moscow, KromPubl., 1993. 221 p.

Прізвища авторів подаються у транслітерації, назва книжки — курсивом у транслітерації з перекладом на англійську у квадратних дужках. Місце видання, рік видання, загальна кількість сторінок — англійською, назва видавництва — у транслітерації.

**Зауважусмо:** у списку латиницею потрібно указувати всіх авторів літературного джерела, на яке Ви посилаєтесь (ДСТУ ГОСТ 7.1:2006 цього не передбачає). Також не слід у ньому застосовувати передбачених ДСТУ ГОСТ 7.1:2006 знаків розділення: // і —. Назву джерела (журнал, конференція, книга) завжди виділяють курсивом.

Дотримання цих правил забезпечить коректне відображення цитованих джерел у переважній більшості реферативних наукометричних баз даних.

18. Скорочення слів і словосполучень подаються відповідно до ДСТУ 3582-97 і ГОСТ 7.12-93.

Для тих, хто не має доступу до повного тексту ДСТУ, на сайті Одеського медуніверситету наведено приклади оформлення бібліографічних записів. Доступ за посиланням <http://odmu.edu.ua/index.php?v=1179>.

19. До статті на окремому аркуші мовою оригіналу й англійською додаються відомості про авторів, які містять: вчене звання, науковий ступінь, прізвище, ім'я та по батькові (повністю), місце роботи й посаду, яку обіймає автор, адресу для листування, номери телефонів, факсів та адреси електронної пошти.

20. До друкованих матеріалів, виконаних із використанням комп'ютерних технологій, обов'язково додаються матеріали комп'ютерного набору та графіки на дискеті (лазерному диску).



Текст може бути таких форматів: Word for Windows, RTF (Reach Text Format).

Графічний матеріал слід подавати в окремих файлах форматів XLS, TIFF, WMF або CDR. Роздільна здатність штрихових оригіналів (графіки, схеми) форматів TIFF повинна бути 300–600 dpi B&W, напівтонових (фотографії та ін.) — 200–300 dpi Gray Scale (256 градацій сірого). Ширина графічних оригіналів — 5,5, 11,5 і 17,5 см.

21. Статті піддаються науковому рецензуванню, за результатами якого ухвалюється рішення про доцільність публікації роботи. Відхилені статті не повертаються і повторно не розглядаються.

22. Редакція залишає за собою право редакційної правки статей, яка не спотворює їх змісту, або повернення статті автору для виправлення виявлених дефектів. Статті, відіслані авторам на виправлення, слід повернути до редакції не пізніше ніж через три дні після одержання.

23. Датою надходження статті до журналу вважається день отримання редакцією остаточного варіанта тексту.

24. Коректури авторам не висилаються, проте, якщо це не порушує графік виходу журналу, мож-

ливе надання препринту, в якому допустиме виправлення лише помилок набору і фактажу.

25. Публікація матеріалів у «Одеському медичному журналі» платна. Оплата здійснюється після рецензування статей і схвалення їх до друку, про що авторів повідомляють додатково.

**З питань сплати за публікацію статей та довідок про їх надходження й опрацювання просимо звертатися до Віри Григорівни Ліхачової за тел. +38 (048) 728-54-58 (р.), +38 (097) 977-23-31 (м.), e-mail: vera@odmu.edu.ua.**

Копію квитанції про сплату слід надсилати поштою на адресу: Одеський національний медичний університет, редакція журналу (назва журналу), Валівський пров., 2, м. Одеса, 65082 — або передавати на факс +38 (048) 723-22-15 для В. Г. Ліхачової.

26. Статті для публікації направляти за адресою: Одеський національний медичний університет, редакція «Одеського медичного журналу», Валівський пров., 2, м. Одеса, 65082.

27. Статті, що не відповідають цим правилам, не розглядаються.

*Редакційна колегія*

### **Порядок рецензування рукописів наукових статей, які надходять для публікації в редакцію «Одеського медичного журналу»**

Наукові статті, які надходять для публікації в редакцію «Одеського медичного журналу», підлягають рецензуванню.

Рецензентами журналу є досвідчені фахівці — доктори наук, члени редколегії журналу та його редакційної ради. Коли є потреба, редакція залучає до рецензування сторонніх фахівців. Допускається публікація наукової статті за письмовим поданням членів редакційної колегії та редакційної ради.

Під час рецензування оцінюються відповідність статті тематиці журналу та її назві, актуальність і науковий рівень, достоїнства й недоліки, відповідність оформлення статті вимогам редакції. Наприкінці робиться висновок про доцільність публікації.

Рецензія надається автору статті на його запит без підпису, вказівки прізвища, посади і місця роботи рецензента.

Якщо рецензент рекомендує виправити або доопрацювати статтю, редакція відправляє автору

текст рецензії для внесення в роботу відповідних змін.

Автору, стаття якого не була прийнята до публікації, на його запит відправляється мотивована відповідь. Рукопис статті не повертається.

Якщо автор не згоден з думкою рецензента, він може дати мотивовану відповідь.

Коли є потреба, за погодженням з автором може бути проведено додаткове рецензування рукопису іншим фахівцем.

Остаточне рішення про публікацію статті та її терміни приймає редакційна колегія.

В окремих випадках за наявності позитивної рецензії можлива публікація статті за рішенням головного редактора або його заступника.

Після ухвалення рішення про публікацію статті редакція інформує про це автора з указанням терміну публікації.

Оригінали рецензій зберігаються в редакції протягом 1 року.





## “ODES’KIJ MEDIČNIJ ŽURNAL” (“The Odessa Medical Journal”)

### Information about Edition

“Odes’kij medičnij žurnal” (“The Odessa Medical Journal”) was founded in 1926. During a few years it was highly appreciated by scientists. The works of the famous scientists had been published there. But then, at the start of 30-s, the publication of the Journal was stopped. It was renewed only in 1997, and very soon the Journal won its authority again and took a proper place among other scientific editions of the country.

The founder and the publisher of the Journal is the Odessa National Medical University.

The editor-in-chief of the Journal since the time of its renewal is the academician of the NAMS of Ukraine, the Ukraine State Prize Winner V. M. Zaporozhan. The members of the editorial board and editorial council are the world-known scientists.

By decisions of Ministry of Health of Ukraine N515 from the 16th of May, 2016 “The Odessa Medical Journal” was included in the list of editions, which publish the basic results of dissertation works on medicine and biology. This fact determines the subject of its publications. About two hundred papers and reports are published in the Journal annually.

The Journal appears bimonthly. It comes to the most known libraries of the country, large scientific centers, some educational establishments. Its release is highly appraised outside of the country: the Journal is represented in Ulrich’s Periodicals Directory.

The Journal is distributed by subscription.

The Journal can be subscribed at any subscription point.

Subscription index — 48717.

## THE MANUAL OF ARTICLE STYLE FOR “ODES’KIJ MEDIČNIJ ŽURNAL” (“THE ODESSA MEDICAL JOURNAL”)

1. “Odes’kij medičnij žurnal” (“The Odessa Medical Journal”) publishes theoretical and review articles, which cover important achievements of science, results of completed original clinical and experimental researches, basic results of dissertations on medicine, biology and pharmacy, and also memorial materials.

2. Problem articles with total volume of up to 8 pages, reviews — up to 10 pages, original and other types of articles — up to 6 pages, short reports — up to 2 pages are submitted.

3. Articles, which have been already published in other editions or were submitted for publication to some editions at the same time, as well as the works which are a remake of the articles published before and do not contain new scientific material or new scientific comprehension of already known material are not submitted.

4. The following materials are published in the Journal:

a) results of original researches concerning main directions of development of medical, biological and pharmaceutical sciences;

b) works on fundamental problems in biology, medicine, pharmacology and pharmacy:

— genetics and applied aspects of medical genetics;

— biophysical and morphofunctional analysis of cells of an organism at different types of pathology;

— works on modern cellular technologies;

— the modern elaborations in the field of general and clinical pharmacology and pharmacy;

— achievements in the field of study of etiology, pathogenesis and diagnostics of modern diseases;

— prophylaxis of diseases, inoculation, prevention of especially dangerous diseases;

c) reviews on the modern actual problems of biology, medicine and pharmacy;

d) information, chronicle, anniversaries.

5. An article should be submitted to editorial in two copies, signed by all the authors. By their signatures the authors guarantee that the article meets all the requirements of the manual of the article style for “The Odessa Medical Journal”, experimental and clinical researches have been executed according to the international ethical norms of scientific researches, and also they give the publisher a right for publication of the article in the Journal, placing it and its materials on the Journal’s site and in other sources.

6. An article is accompanied with a letter to the editorial staff, vided signature of the chief and the seal of the establishment where the work was done, and for the home authors also by the expert inference, that authorizes the open publication.

7. If used in the article materials are intellectual property of some organizations and have not been published before, an author should get permission for their publication from each of these organizations and send it together with the article.

8. The text is printed with 1.5-spacing throughout the text on a standard paper (width of fields: on the left, above and below by 2 cm, on the right — 1 cm) in Arial (Arial Cyr) or Times (Times Cyr) 14 points. The page of the text should contain no more than 30 lines.





9. The language of the articles is Ukrainian for home authors, Russian and English for foreign authors.

10. The material of the article should be placed in the following order:

- a) UDC index;
- b) initials and the last name of the author (authors);
- c) title of the article;
- d) a complete name of the establishment (establishments) where the work was done, city, country;
- e) statement of a problem in general and its connection with important scientific and practical tasks;
- f) analysis of the modern researches and publications, in which the given problem was initiated and which the author is guided by;
- g) pointing out the parts of general problem which were not resolved before;
- h) formulation of the aim of the article (raising a task);
- i) statement of the basic material with complete substantiation of obtained scientific results;
- j) conclusions from the given research and perspectives of subsequent works in this direction;
- k) references;
- l) two abstracts — in Russian up to 800 printing letters (0.45 page) and in English up to 1800 printing letters (1 page) after the following scheme: UDC index, initials and the last name of author (authors), title of the article, text of the abstract, key words (no more than five).

11. The abstract in English should shortly reproduce the structure of the article, including introduction, purpose and task, methods, results, conclusions, key words. Initials and the last name of author (authors) are given in transliteration, the title of the article must be translated into English. The key words and other terms of the article should correspond to generally used medical terms cited in dictionaries. One should not use slang and abbreviations which are not in general use.

12. The chemical and mathematical formulas are printed or put down. The structural formulas are designed as figures. In formulas there are marked out: small and large letters (large ones by two hyphens from below, small ones — by two hyphens from above by a lead pencil); the Latin letters are underlined with a dark blue pencil; Greek ones — with a red pencil; subscript and superscript letters — by an arc line with a lead pencil.

13. The International System of Units (SI) should be used in the articles.

14. Figures (no more than two) and signatures to them are made separately. On the back side of every figure by a lead pencil one should indicate its number and title of the articles, and if necessary to note a top and bottom.

15. The tables (no more than three) should be placed on separate pages, be numbered and titled. The marginal notes should indicate the place of figures and tables. The information given in tables and figures must not be duplicated.

16. The references must contain the list of works for the last 5 years and only sometimes — more early publications. In the original works they quote no more than 10 sources, in the reviews — about 30. Every work in the literature list should be referred in the manuscript. The literature in the list is ordered according to reference to it in the text of the article, which is given in the square brackets, or after the alphabet. If the works of one and the same author are presented, they take place after the chronological order. The references shouldn't contain works, which have not been published yet.

17. The list is given in duplicate for every copy of the article, which are published separately one from another. The first copy is designed according to DSTU GOST 7.1:2006. The other one — fully duplicates the first one, but by the Roman alphabet after the schemes given below.

**For articles:**

Author A.A., Author B.B., Author C.C. Title of article. *Title of Journal* 2005; 5(129): 49-53.

The last names of authors and title of the Journal are given by the Roman alphabet in transliteration, title of the article — in translation into English.

**For materials of conferences:**

Riabinina, A.A., Berezina, E.V., Usol'tseva, N.V. Surface Tension and Lyotropic Mesomorphism in Systems Consisting of Nonionogenic Surfactant and Water, *Liotropnye zhidkie kristally and nanomaterialy: sbornik statei VII Mezhdunarodnoi nauchnoi konferentsii* (Lyotropic Liquid Crystals and Nanomaterials: Proceedings of the Seventh International Conference), Ivanovo: Ivanovskii Gos. Univ., 2009, 73-75.

The last names of authors are given in transliteration, title of the work — in translation into English. The main thing in descriptions of conferences is the name of conference in the language of original (is given in transliteration if there is not its English name), indicated by italic. Translation of the name into English is given in brackets. Imprint (place of holding a conference, place of publication, year, pages) — in English.

**For monographs and other books:**

Nenashev M.F. *Poslednee pravitel'stvo SSSR* [Last government of the USSR]. Moscow, KromPubl., 1993. 221 p.

The last names of authors are given in transliteration, title of the book — in italic in transliteration with translated into English in the square brackets. Place of publication, year of publication, total number of pages — English, name of publishing house — in transliteration.

**Please, note:** in the references in the Roman alphabet it is necessary to indicate all the authors of the literary source, which you refer to (DSTU GOST of 7.1:2006 does not provide it). Also one should not use the signs of division: // and —, which are provided by DSTU GOST of 7.1:2006. The name of the source (Journal, conference, book) is always indicated by italic.

The observance of these rules will provide the true representation of quoted sources in the majority of abstract scientometrical databases.

18. Abbreviations of words and word combinations are given according to DSTU 3582-97 and GOST 7.12-93.

For those who have no access to the complete DSTU text, there are examples of bibliographic records registration on the site of the Odessa Medical University. Access by link: <http://odmu.edu.ua/index.php?v=1179>.

19. Information about authors, which contains academic status and degree, the last name, name and patronymic (in a full form), place of work and occupation, address for correspondence, telephones and faxes numbers, e-mail address are added to the article on a separate sheet of paper in the language of original and English.

20. The published materials executed with the use of computer technologies, are added by materials of computer type-setting and graphic on a diskette (CD, DVD).

The text can be done in the following formats: Word for Windows, RTF (Reach Text Format).



Graphic material should be submitted in separate files of the XLS, TIFF, WMF or CDR formats. Resolution of stroke originals (the graphics, schemes) of the TIFF formats must be 300–600 dpi B&W, semitone (pictures, etc.) — 200–300 dpi Gray Scale (256 gradations of gray). Width of graphic originals — 5.5, 11.5 and 17.5 cm.

21. Articles are subjected to scientific reviewing, as a result of which the decision about the work is taken whether to publish it or not. The rejected articles are not returned and are not resubmitted.

22. The Journal reserves the right for editorial correcting, which does not distort its contents, or returns an article to the author for correction of revealed errors. The articles sent to the authors for correction, should be sent back no later than in three days after being received by authors.

23. The date of article's coming to the Journal is the day when editorial office receives the final variant of the text.

24. Proof-reading are not sent to the authors, however if it does not disturb the term of Journal release, a preprint version can be provided, in which only typesetting and factual mistakes can be corrected.

25. The publication of materials in "The Odessa Medical Journal" requires payment. Payment is made after reading articles and approval of them to printing, about which the authors are informed additionally.

26. The articles for the publication are sent to the address: the Odessa National Medical University, editorial staff of "Odes'kij medicnij žurnal", Valikhovskyy lane, 2, Odessa, 65082.

Other contacts are:

**fax:** +380 48 723-22-15 for V. G. Likhachova;

**phone:** +380 48 728-54-58, +380 97 977-23-31;

**e-mail:** vera@odmu.edu.ua

27. The articles that do not conform to these rules, are not submitted.

**Editorial board**

## Manuscripts Reviewing Order

Scientific articles submitted to "Odes'kij medicnij žurnal" ("The Odessa Medical Journal") need reviewing.

Reviewers of the Journal are experienced specialists — doctors of sciences, members of the editorial board and editorial council of the Journal. If necessary the editors enlist cooperation of outside experts. The scientific article publication is possible after the writing presentation of editorial members.

The reviews should estimate if the article corresponds to the subject of the Journal and its title, actuality and scientific level, advantages and disadvantages, correspondance of the article design to the editorial requirements. The conclusion about advisability of publication is drawn in the end.

A review is given to the author of the article on his demand without signature, pointing the last name, occupation and places of the work of a reviewer.

If the reviewer recommends to correct or complete the article, the editorial staff sends the re-

view text to the author for inserting proper changes in.

The author, whose article was not submitted to the publication, is sent an reasonable refuse on his demand. The manuscript is not returned.

If the author does not agree with a reviewer's point of view, he can give him a reasonable answer.

In case of necessity an additional reading of manuscript by another specialist can be carried out on agreement with the author.

A final decision about the publication of the article and its terms is made by the editorial board.

Sometimes in case of a positive review the article can be published after the editor-in-chief's or vice-editor-in-chief's decision.

After approval of the article publication the editorial staff informs the author about it with indicating the term of publication.

Originals of reviews are kept in the editorial during 1 year.



# ODES'KIY MEDICHIJ ŽURNAL

FOUNDED IN 1926 • REFOUNDED IN 1997

## *Founder*

The Odessa National Medical University

## *Editor-in-chief*

Academician of NAMS of Ukraine, the Ukraine State Prize Winner,  
MD, professor V. M. ZAPOROZHAN

## *Science Editor*

Corresponding fellow of NAMS of Ukraine, Honoured Worker  
of Science and Technology, MD, professor V. Y. KRESYUN

## *Executive Secretary*

Candidate of Medical Sciences, assist. professor N. O. ROMANOVA

## *Editorial Board*

M. L. Aryayev, V. V. Babiyenko, Yu. I. Bazhora, V. V. Bezrukov, I. Yu. Bori-  
syuk, G. M. Butenko, T. A. Bukhtiyarova, V. O. Gelmboldt, L. S. Godlevsky,  
V. V. Godovan, M. Ya. Golovenko, B. P. Gromovyk, A. G. Gulyuk, B. S.  
Zaporozhchenko, O. V. Zaporozhchenko, V. Y. Kresyun, O. O. Mardashko,  
A. Ye. Polyakov, Ya. V. Rozhkovsky, N. O. Romanova, V. O. Sytnikova, O. I.  
Tikhonov, V. V. Trokhimchuk, L. M. Unguryan, O. A. Shandra

## *Editorial Council*

P.-A. Abrahamsson – Lund University Hospital (Sweden), S. A. Andronati  
– O. V. Bogatsky Physico-Chemical Institute of the NAS of Ukraine (Odes-  
sa, Ukraine), I. I. Guk – University of Vienna (Austria), Y. Zhang –  
Institute of Biomedical Technologies (Hunan, China), A. D. Klisarova –  
Varna University of Medicine (Bulgaria), M. P. Landini – University of  
Bologna (Italy), S. B. Seredenin – V. V. Zakusov Institute of Pharmacology  
of the RAMS (Moscow, Russia), D. Wheatley – Aberdeen University (Great  
Britain), R. Huss – University of Munich (Germany), V. Ciupina – Ovidius  
University of Constanta (Romania)



# 2017



## Січень

Пн	2 9 16 23 30
Вт	3 10 17 24 31
Ср	4 11 18 25
Чт	5 12 19 26
Пт	6 13 20 27
Сб	7 14 21 28
Нд	1 8 15 22 29

## Лютий

6 13 20 27
7 14 21 28
1 8 15 22
2 9 16 23
3 10 17 24
4 11 18 25
5 12 19 26

## Березень

6 13 20 27
7 14 21 28
1 8 15 22 29
2 9 16 23 30
3 10 17 24 31
4 11 18 25
5 12 19 26

## Квітень

3 10 17 24
4 11 18 25
5 12 19 26
6 13 20 27
7 14 21 28
1 8 15 22 29
2 9 16 23 30

## Травень

1 8 15 22 29
2 9 16 23 30
3 10 17 24 31
4 11 18 25
5 12 19 26
6 13 20 27
7 14 21 28

## Червень

5 12 19 26
6 13 20 27
7 14 21 28
1 8 15 22 29
2 9 16 23 30
3 10 17 24
4 11 18 25

## Липень

3 10 17 24 31
4 11 18 25
5 12 19 26
6 13 20 27
7 14 21 28
1 8 15 22 29
2 9 16 23 30

## Серпень

7 14 21 28
1 8 15 22 29
2 9 16 23 30
3 10 17 24 31
4 11 18 25
5 12 19 26
6 13 20 27

## Вересень

4 11 18 25
5 12 19 26
6 13 20 27
7 14 21 28
1 8 15 22 29
2 9 16 23 30
3 10 17 24

## Жовтень

2 9 16 23 30
3 10 17 24 31
4 11 18 25
5 12 19 26
6 13 20 27
7 14 21 28
1 8 15 22 29

## Листопад

6 13 20 27
7 14 21 28
1 8 15 22 29
2 9 16 23 30
3 10 17 24
4 11 18 25
5 12 19 26

## Грудень

4 11 18 25
5 12 19 26
6 13 20 27
7 14 21 28
1 8 15 22 29
2 9 16 23 30
3 10 17 24 31

**ПЕРЕДПЛАЧУЙТЕ І ЧИТАЙТЕ  
ОДЕСЬКИЙ МЕДИЧНИЙ ЖУРНАЛ**